

### Quando il bambino non fissa lo sguardo

ELISA RUBINATO<sup>1</sup>, FULVIO PARENTIN<sup>2</sup>, GIULIA GORTANI<sup>1</sup>, MARINA SPACCINI<sup>3</sup>

<sup>1</sup>Clinica Pediatrica, IRCCS "Burlo Garofolo", Trieste

<sup>2</sup>SC Oculistica e Riabilitazione Visuo-Motoria, IRCCS "Burlo Garofolo", Trieste

<sup>3</sup>Pediatra di famiglia, Trieste

Indirizzo per corrispondenza: [elisa\\_rubinato@libero.it](mailto:elisa_rubinato@libero.it)

### When the child does not gaze

#### Keywords

Gaze, Coloboma, Nistagmus, CHARGE syndrome

[Caso clinico](#)

[Coloboma](#)

[Cosa insegna il caso?](#)

[Conclusione](#)

#### Summary

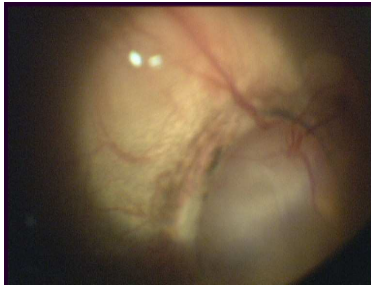
*We report the case of a 2-month-old baby who was brought to our attention because his mother noted that he "doesn't gaze" as his sister did. The child presented with absence of gazing movement and nistagmus. An ophthalmological evaluation revealed a bilateral iris coloboma. Coloboma is a congenital eye defect that results from an abnormality fusion of the developing optic cup. All eye structures could be involved, but when it affects iris it could cause severe visual impairment, which is related to the extension of the defect. When a bilateral coloboma is diagnosed a complete evaluation should be made in order to rule out other congenital abnormalities as in CHARGE syndrome (Coloboma, Heart defect, Atresia coanae, Retarded growth and development, Genital anomalies, Ear anomalies and deafness). A long term follow up should be made to help the child and instruct the family on the best management of child's needs.*

### CASO CLINICO

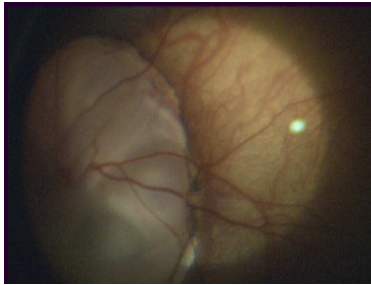
C. è un bel bambino di 2 mesi, nato a termine, da parto naturale e senza complicazioni, che la mamma porta in ambulatorio perché ha notato qualcosa di strano nella fissazione dello sguardo. Avevamo già visto il bambino in due occasioni precedenti, per il controllo del primo mese e per una virosi. Entrambe le volte la visita non era risultata semplice da eseguire a causa di una manifesta irritabilità del bambino, ma non avevamo dato troppo peso a questo comportamento, attribuendolo, la prima volta alla fame e la seconda volta alla malattia intercorrente. Inoltre l'obiettività era negativa, la crescita buona e il riflesso rosso presente, quindi avevamo deciso di rivederlo direttamente al bilancio dei tre mesi.

La mamma però decide di riportare C. in ambulatorio anticipatamente perché è preoccupata: secondo lei il bambino ha uno strano comportamento e non la guarda, a differenza della sorellina maggiore che "alla sua età già mi sorrideva!".

A questo punto cerchiamo di porre più attenzione alla sua capacità di fissazione ed effettivamente ci accorgiamo che, anche se ben stimolato, C. non aggancia lo sguardo, ma presenta ripetuti movimenti pendolari degli occhi. Sembra proprio un nistagmo e inviamo il bambino a una visita oculistica urgente il cui esito è: NISTAGMO PENDOLARE, presenza di COLOBOMI DEI NERVI OTTICI E CORIORETINICI BILATERALI con MICROFTALMIA DELL'OCCHIO DESTRO.



**OD:** Coloboma coinvolgente il nervo ottico e la porzione corio retinica peripapillare. Regione maculare parzialmente interessata.



**OS:** Coloboma coinvolgente il nervo ottico e la porzione corioretinica peripapillare più ampio che in OD, con interessamento della regione maculare.

## COLOBOMA

Il termine coloboma deriva dal greco e significa letteralmente accorciato, mutilato. Si tratta di un difetto raro (prevalenza circa 1/100.000) che origina dalla mancata chiusura della fessura embrionaria della vescicola ottica, che normalmente si verifica tra la quinta e la settima settimana di gestazione<sup>1</sup>. La chiusura della fessura, posta tipicamente nel quadrante infero-nasale, avviene in senso antero-posteriore e il deficit può coinvolgere numerose strutture, tra cui le palpebre, l'iride, il cristallino, il corpo ciliare, la coroide, la retina e il disco ottico.

Il coloboma si presenta soprattutto in maniera sporadica e, in una minoranza dei casi, con un'ereditarietà di tipo dominante; per questo motivo ai familiari dei soggetti affetti viene consigliato di sottoporsi a controlli mirati<sup>2</sup>.

Il difetto principale del coloboma del fundus è una mancata fusione della vescicola ottica nella parte posteriore dell'occhio, che non permette la formazione della coroide e delle strutture neurosensoriali dell'area interessata. La retina adiacente al coloboma tende ad andare incontro a difetti spontanei che possono portare al distacco di retina. Se il coloboma è grande, può comprendere la macula, la fovea o il nervo ottico simultaneamente, causando una maggior compromissione del visus<sup>3</sup>. Talvolta, la retina e il nervo ottico vengono completamente risparmiati e il coloboma può coinvolgere solo l'iride e il cristallino, portando alla presenza di una pupilla "a buco di serratura" (*keyhole-shaped pupil*)<sup>4</sup>. Quest'alterazione è generalmente insignificante dal punto di vista della visione, a meno che il bordo superiore della pupilla non si localizzi al di sotto dell'asse visivo centrale impedendo la fissazione sulla fovea, o che l'anomalia morfologica del cristallino non coinvolga l'asse visivo. Altre volte, come nel caso in oggetto, le strutture del segmento anteriore sono del tutto risparmiate e pertanto la diagnosi non viene posta alla nascita, ma più tardivamente.

Le manifestazioni cliniche del coloboma possono essere varie, il coinvolgimento maculare correla positivamente con la severità dell'interessamento del disco ottico e questo ha un effetto diretto sull'acuità visiva. I colobomi della coroide danno scotomi in proporzione alla loro grandezza e quelli del nervo ottico causano un difetto visivo di vario grado a seconda delle dimensioni e dell'entità del coinvolgimento delle fibre nervose.

I bambini vengono generalmente portati all'attenzione del pediatra per l'aspetto dell'iride, se coinvolta, per la microftalmia, estrema manifestazione del difetto embrionale, per lo strabismo, per il difetto di acuità visiva che può rendersi evidente già nei primi mesi<sup>1</sup> e per la conseguente comparsa di nistagmo sensoriale.

Il coloboma può essere unilaterale o bilaterale, in quest'ultimo caso è spesso asimmetrico<sup>2</sup>.

Il riflesso rosso, potrà risultare normale, oppure alterato nel caso in cui il difetto del fundus sia molto esteso. Anche se spesso è una condizione isolata, il coloboma può comparire anche in associazione con alcune condizioni sistemiche<sup>1</sup> (Tabella 1).

**Tabella 1.** Condizioni sistemiche associate a coloboma.

Sindrome CHARGE (Coloboma, Heart defect, Atresia coanae, Retarded growth and development, Genital anomalies, Ear anomalies and deafness)	La vera incidenza di questa sindrome non è conosciuta, si stima che sia tra 0,1 e 1,2/10.000 dei nati vivi. Tutte le malformazioni nella S. CHARGE si manifestano precocemente, nel primo trimestre, e sono state dimostrate delle correlazioni tra i pattern di espressione del gene CHD7 e le anomalie di sviluppo tipiche di questa sindrome <sup>5</sup> .
Microftalmia tipo Lenz	È una sindrome colobomatosa, a eredità x-linked che associa al coloboma, microftalmia, microcefalia, anomalie vertebrali, dentali, renali e urogenitali, patologie cardiache congenite, padiglioni auricolari prominenti e difetti alle dita. Il coloboma o la microftalmia colobomatosa sono di grado variabile e i maschi affetti sono sterili.
Ipoplasia dermica focale (S. di Goltz)	È caratterizzata principalmente dal coinvolgimento della cute, con alterazioni ossee e oculari, anomalie dentarie e ritardo mentale, i capelli possono essere radi. Il coloboma può essere o meno accompagnato da microftalmia. L'ereditarietà è di tipo x-linked dominante, letale nei maschi.
Sindrome di Joubert	È una rara sindrome autosomica recessiva, caratterizzata da riscontri neurologici, oculari e radiologici. È caratterizzata da atassia, ipotonia e ritardo dello sviluppo. Questi bambini hanno una facies tipica, con fronte prominente, sopracciglia alte e folte, epicanto, protrusione della lingua con movimenti ritmici e possono presentare nel primo giorno di vita crisi di apnea o tachipnea. Più di un quarto degli affetti presentano il coloboma <sup>6</sup> .
Sindrome branchio-oculo-facciale	È una sindrome autosomica dominante con espressione variabile caratterizzata da bassa statura, dimorfismi cranio-facciali, labiopalatoschisi, cisti o residui di strutture branchiali al collo, emangiomatosi e lesioni periauricolari. Fra le anomalie oculari si riscontrano, coloboma con o senza microftalmia, cisti orbitali e fessure palpebrali strette e rivolte verso l'alto.
Sindrome del nevo lineare sebaceo	I bambini affetti hanno un nevo pigmentato lineare a localizzazione tipicamente mediana, vari difetti della pelle, anomalie scheletriche e di solito un severo ritardo di sviluppo. Le anomalie oculari includono ptosi, strabismo, coloboma, anomalie della retina, pseudopapilledema ed emangioma capillare.
Coloboma associato a difetti neurologici	Vari difetti del SNC sono stati descritti in associazione con il coloboma come la sindrome di Dandy-Walker, l'encefalocele basale e l'arinencefalia.
Coloboma associato a teratogenicità	Il coloboma è stato descritto anche nell'embriopatia alcolica, da talidomide e da cocaina.

La severità del deficit visivo dipende dalla sede e dalle dimensioni del difetto.

La complicità più frequente è rappresentata dal distacco di retina, la cui frequenza riportata in letteratura varia dal 2,4% al 43% e generalmente la rottura avviene all'interno o in vicinanza del coloboma<sup>2</sup>. Per questo motivo è raccomandato che questi bambini siano sottoposti a follow-up oculistico con controlli una o due volte l'anno.

## COSA CI HA INSEGNATO QUESTO CASO

- L'importanza della **fissazione dello sguardo**. Benché già nel periodo neonatale il bambino dimostri di percepire alcune forme (oggetto inanimato colorato, volto umano), il suo interesse per forme sempre più differenziate e complesse, aumenta nel corso dei primi mesi di vita<sup>7</sup>. Possiamo sintetizzare nei seguenti punti, le tappe dello sviluppo del sistema visivo: alla nascita, fin dalle prime ore di vita, il neonato presenta solamente movimenti riflessi in risposta a stimoli luminosi, nel corso del primo mese è in grado di mantenere sulla fovea l'immagine di un oggetto (in particolare è evidente una predilezione del bambino per il volto della mamma, soprattutto durante l'allattamento) e tale funzione si affinerà poi con la maturazione foveale e con il miglioramento dell'attenzione. Verso il quarto mese il bambino è in grado di eseguire movimenti saccadici di ricerca e di esplorazione per l'osservazione dello spazio circostante. Il sistema delle vergenze, finalizzato a mantenere simultaneamente le immagini dello stesso oggetto sulle due fovee, è già presente nel neonato a termine, ma appare incoordinato e raggiunge il suo pieno sviluppo alla fine del terzo mese; infine, il sistema di inseguimento lento, deputato al mantenimento sulla fovea di immagini in spostamento lento, raggiunge la sua completa maturazione solo verso il sesto mese di vita.
- Il **nistagmo**. Il nistagmo viene definito come oscillazioni ritmiche di uno o entrambi gli occhi e può essere causato da un'anormalità a livello di uno dei tre meccanismi di base che ne regolano la posizione e i movimenti: la fissazione, lo sguardo coniugato o il sistema vestibolare. Può essere congenito o acquisito; nella forma congenita si distinguono una forma motoria idiopatica (prevalentemente saccadica, compatibile spesso con una discreta funzione visiva) e una forma sensoriale (generalmente pendolare, come nel nostro caso). Quest'ultima ha un'insorgenza generalmente precoce e si associa a tutte le condizioni intraoculari che possono causare una grave diminuzione dell'acuità visiva<sup>8</sup> (ad esempio albinismo oculo cutaneo, aniridia, cataratta congenita, lesioni maculari congenite ecc.). Quindi pur non essendo un segno presente già nei primi giorni di vita,

è importante valorizzarlo perché sempre patologico.

- **Ascoltare la mamma.** Tutte le osservazioni o i timori delle madri vanno prese in considerazione e vagliate.

## COME POSSIAMO AIUTARE IL BAMBINO (E I GENITORI)

- Favorire il rapporto madre-bambino. La relazione madre-bambino, si instaura fin dalla nascita e un ruolo essenziale è giocato dall'ossitocina secreta in seguito al contatto pelle a pelle tra mamma e neonato. Questo contatto, essenziale all'inizio, verrà integrato successivamente attraverso lo sguardo; il neonato infatti segue e osserva il volto della madre, soprattutto durante l'allattamento. L'assenza di quest'interazione può compromettere la realizzazione del rapporto madre-bambino e soprattutto nei casi come il nostro in cui viene a mancare totalmente la componente visiva, bisognerà trovare soluzioni alternative per garantirne comunque la realizzazione. Inoltre il bambino ipovedente è generalmente più sensibile e vulnerabile, non potendo seguire con lo sguardo quello che gli succede attorno; sarà quindi necessario favorire tutte le manovre consolatorie che non passano attraverso il senso della vista, prestare una maggiore attenzione nel muoverlo ed evitare movimenti bruschi e improvvisi. Infine, il bambino dovrà da subito essere stimolato sfruttando gli altri sensi e in particolare l'udito.
- Richiesta invalidità civile. La legge 104 garantisce al paziente e alla famiglia il riconoscimento della condizione di handicap e permette alla mamma alcuni permessi dal lavoro per dedicarsi alla cura particolare che il tipo di handicap richiede, oltre al sostegno a livello scolastico e l'attivazione di una rete di servizi finalizzata all'integrazione sociale. Nei casi gravi l'invalidità civile, se riconosciuta al 100%, prevede anche un assegno in denaro, vista l'incapacità del soggetto a provvedere autonomamente a se stesso.

## LA CONCLUSIONE DEL NOSTRO CASO

Al momento Luca ha iniziato un follow-up specialistico, che consta di controlli ripetuti oculistici, visita cardiologica con ECG ed ECOCARDIOGRAFIA e visita otorinolaringoiatrica con esecuzione dei potenziali evocati uditivi. Gli accertamenti oculistici confermano uno stato di ipovisione. Gli esami strumentali (PEV pattern) hanno permesso di stimare un'acuità visiva elettrofunzionale pari a 1/50, mentre l'ecobiometria ha dimostrato la presenza di una microftalmia dell'occhio destro. La visita cardiologica è risultata normale, mentre i potenziali evocati uditivi hanno dimostrato una ipoacusia percettiva di grado moderato. Tale situazione è destinata purtroppo a interferire negativamente sul programma di riabilitazione visuo-motoria già intrapreso presso un istituto specializzato nella riabilitazione di bambini ipovedenti.

Abbiamo inoltre programmato una consulenza genetica per valutare la possibile presenza di una sindrome sistemica associata, anche se l'assenza di altre alterazioni sistemiche farebbe propendere per una anomalia sensoriale acquisita.

## BIBLIOGRAFIA

1. Taylor D. Developmental abnormalities of the optic nerve and chiasm. *Eye (Lond)* 2007;21:1271-84.
2. Ari S, Keklikçi U, Çaça I, Unlü K, Alakuş F. Congenital isolate and total optic disc coloboma: case report and review of the literature. *Ann Ophthalmol (Skokie)* 2007;39:75-7.
3. Guercio JR, Martyn LJ. Congenital malformations of the eye and orbit. *Otolaryngol Clin North Am.* 2007;40:113-40.
4. Levin AV. Congenital eye anomalies. *Pediatr Clin North Am.* 2003;50:55-76.
5. Blake KD, Prasad C. CHARGE syndrome. *Orphanet J Rare Dis.* 2006;7:1-34.
6. Lau FH, Yu CB, Yip WW, Fan DS. Serous retinal detachment in Joubert syndrome. *J Pediatr Ophthalmol Strabismus.* 2009;46:362-4.
7. Brazelton TB. Behavioral competence of the newborn infant. *Semin Perinatol.* 1979;3:35-44.
8. Pilling RF, Thompson JR, Gottlob I. Social and visual function in nystagmus. *Br J Ophthalmol.* 2005 Oct;89:1278-81.

Vuoi citare questo contributo?

E. Rubinato, F. Parentin, G. Gortani, M. Spaccini. QUANDO IL BAMBINO NON FISSA LO SGUARDO. *Medico e Bambino pagine elettroniche* 2010; 13(6)  
[http://www.medicoebambino.com/?id=CL1006\\_10.html](http://www.medicoebambino.com/?id=CL1006_10.html)