

Vengono presentati due casi che sembrano bilanciarsi: una radiografia forse di troppo nel primo, una radiografia in meno nel secondo. In entrambi i casi si tratta di patologia ortopedica, una materia nella quale le indicazioni all'esame radiologico sono frequenti ma per lo più non urgenti. Lo spazio tra la prima segnalazione e la decisione di fare la radiografia va riempito con l'osservazione ripetuta e competente.

## LA STORIA DI MARCO

Della serie: "Quando è meglio fare una Rx in meno..."

Stefano Castelli

Il fatto accade un sabato mattina a scuola durante la ricreazione, quando M., un bambino di dieci anni, giocando a pallone, riceve un colpo a livello del terzo superiore della gamba destra, che gli procura un forte dolore; per questo motivo viene accompagnato nell'ambulatorio di un medico generico vicino alla scuola. Il medico interpellato prescrive una radiografia urgente, per sospetta frattura. Il referto recita: «Non segni di frattura a carico delle ossa della gamba destra. Si segnala la presenza di un'area di rarefazione ossea tra la regione diafisaria e metafisaria della tibia destra, medialmente, con sottile orletto sclerotico con corticale integra (cisti ossea o fibroma?), che è utile sottoporre a visita ortopedica».

A questo punto la famiglia va in fibrillazione (forse anche a ragione), e scatta la caccia all'ortopedico (possibilmente "bravo"). Nonostante il sabato e la domenica vengono rintracciati e interpellati tre ortopedici, e io vengo tenuto continuamente aggiornato per telefono. Tutti sono concordi nel sospettare un fibroma non ossificante, da rivalutare radiograficamente dopo qualche mese.

La madre non si accontenta e decide di fare una risonanza magnetica, che viene eseguita subito, naturalmente a pagamento. Le conclusioni del referto della RM alla tibia destra recitano: «Si rileva una duplice alterazione a livello del tratto metafisario prossimale della tibia destra. Le caratteristiche della RM e della Rx tradizionale della formazione descritta per prima orientano per lesione di origine cartilaginea con aspetti di benignità. La seconda alterazione, visti i precedenti clinici, è verosimilmente in rapporto agli esiti traumatici. Tuttavia, vista la sede delle alterazioni e i rapporti delle lesioni, appare utile un controllo clinico ed evolutivo a breve distanza».

La madre non si accontenta neppure a questo punto, perché vuole certezze, non sospetti, e per questo viene interpellato un "luminaire" ortopedico di una grande università: «Sospetto fibroma non ossificante alla tibia prossimale destra. Si consiglia controllo Rx tra un mese».

Dopo un mese viene eseguito il controllo radiografico: «Rispetto al precedente esame il quadro radiologico è del tutto immodificato per quanto riguarda le caratteristiche dell'area di rarefazione ossea precedentemente descritta. Perifericamente alla stessa si osserva una linea sclerotica che si estende in senso trasversale fino alla corticale ossea, posteriormente in accordo con pregressa lesione traumatica in via di consolidamento».

M. sta bene, non ha nessun disturbo, e ha ricominciato a giocare a pallone.

Dopo un anno viene fatto un nuovo controllo radiografico: «Attualmente non segni di frattura. Invariata l'area metafisaria tibiale descritta nel precedente controllo».

M. continua a stare bene; la madre finalmente si è convinta che si tratta di una lesione benigna e aspetta con fiducia il risultato del prossimo controllo radiologico che sarà eseguito tra due anni.

### Riflessioni

Ho intitolato questo caso "Quando è meglio fare una Rx in meno", perché molti esami, non solo radiologici, vengono fatti, molte volte, non per la necessità di porre una diagnosi, ma per "scrupolo",

per "precauzione", e, qualche volta, ci si ritrova degli esami alterati, o vengono fuori cose non previste, che non sappiamo spiegare, e che ci costringono a fare ancora altri esami, magari per niente. Nel caso di M., se non fosse stata fatta "per scrupolo", "per tranquillità", la radiografia per il trauma subito, nessuno avrebbe saputo della presenza del fibroma non ossificante, che con il passare degli anni sarebbe scomparso spontaneamente, e M. si sarebbe risparmiato radiografie, risonanza magnetica e numerose visite ortopediche. In realtà, l'indicazione alla lastra c'era, c'era stata anche una frattura, almeno in parte patologica, all'inizio non perfettamente riconosciuta e, tutto sommato, non posso averne un "pentimento professionale". Quello che si deve fare, va fatto.

### Approfondimento

*Schwarz-Tiene*: «Fibroma non ossificante: rientrano in questo gruppo sia i fibromi non osteogenici sia gli xantofibromi e gli xantomi ossei. Sono di riscontro casuale. L'aspetto radiologico è tipico ed è rappresentato da un deficit rotondeggiante di discrete dimensioni a contorni policiclici, circondato da un bordo di tessuto osseo sclerotico che tende a scomparire spontaneamente con il tempo».

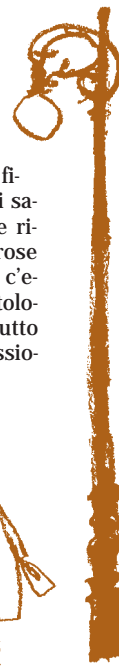
*Nelson*: «Fibroma non ossificante o fibroxantoma: circa la metà dei casi vengono scoperti casualmente in radiografie eseguite per altri motivi. Spesso non presenta sintomi, benché possa insorgere un dolore osseo cronico. Il primo segno può essere rappresentato da una frattura patologica. Sono più spesso coinvolte le estremità diafisarie delle ossa lunghe degli arti inferiori. Il quadro radiologico di una lesione rarefatta dentellata è talmente caratteristico da non richiedere l'esecuzione di un accertamento biptico ai fini istologici. Spesso non è richiesta una terapia, dato che ci sarà una guarigione spontanea dopo mesi o anni. Possono essere necessari un raschiamento o altri interventi in caso di ossa indebolite o fratturate».

## LA STORIA DI EDOARDO: QUANDO MANCA IL DOLORE, C'È IL RISCHIO DI MANCARE ANCHE LA DIAGNOSI?

Della serie: "Quando è meglio fare una Rx in più..."

Stefano Castelli

E. è un bambino di sette anni, nato da parto gemellare, che conosco fin dalla nascita. Da quando è nato l'ho visto numerose volte, perché "gracilino" (peso e altezza al terzo percentile), e perché "sempre malato". Verso la fine della primavera 1998 mi viene portato dalla "tata" in ambulatorio per la presenza di una zoppia a sinistra senza dolore. Lo visito, e giudico l'esame obiettivo negativo; lo faccio camminare, e noto che la zoppia non è costante, e poi non c'è dolore. Spiego alla "tata" che forse è un "vizio", o forse "fa finta", per attirare l'attenzione. Questa seconda ipotesi concordava con la gelosia di E. nei confronti della sorella, e anche con l'ambiente familiare in cui il padre era praticamente assente e la madre affetta da problemi psichiatrici; il bambino passava la mag-



gior parte del giorno con la "tata".

Dopo quella volta ho visto ancora E. due volte, a distanza di circa un mese l'una dall'altra, sempre per lo stesso problema; in entrambi i casi, non avendo trovato niente di nuovo, confermo la stessa diagnosi. Mi ricordo anche che una volta, poiché era l'ultimo paziente, sono uscito dall'ambulatorio insieme con lui e la tata, e mi sono fermato per vederlo camminare mentre andava verso l'auto: notai che camminava bene, e mi convinsi ancora di più che E. non aveva niente.

Un lunedì mattina di settembre, passati venti giorni dall'ultima volta che avevo visto il bambino, mi telefona la mamma, dicendomi in maniera brusca: «E. ha un Perthes: Lei sa che cos'è un Perthes?». Sono rimasto un attimo perplesso, cercando mentalmente di ricostruire la storia e di ricordare i sintomi; poi ho risposto: «Ma com'è possibile, E. non ha mai avuto dolore!». A quel punto la madre mi ha raccontato che il sabato pomeriggio il bambino aveva cominciato a presentare dolore alla gamba sinistra,

piuttosto intenso, che gli impediva di camminare; per questa ragione era stato portato al Pronto Soccorso dove, dopo avergli fatto una radiografia all'anca, era stata fatta la diagnosi di malattia di Perthes. Successivamente E. ha avuto un trattamento adeguato con l'arto in scarico, che ancora oggi (novembre 2001) porta.

### Riflessioni

Un caso del genere lascia l'amaro in bocca, sia per la figuraccia sia per aver ritardato la diagnosi di una malattia potenzialmente invalidante. D'altra parte, vuoi la mancanza di dolore, vuoi l'allarmismo continuo della madre anche per cose banali, mi hanno tratto in inganno. Rimprovero la mia ostinazione a non fare esami strumentali se non strettamente necessari; in qualche caso, forse, è meglio fare un esame in più che uno in meno. In realtà bisognava aver presente che una zoppia è di per sé un comportamento antalgico, che nasconde, o minimizza, o previene il dolore e che il paziente (anche il paziente adulto) può non avvertire.

## XXVI CONGRESSO NAZIONALE FIMP Grado (GO), 10-13 ottobre 2002 - Palazzo dei Congressi

### GIOVEDÌ 10 OTTOBRE

#### Collaborazione Università e PdF

prof. Alfred TENORE, *Università degli Studi - Udine*

#### TAVOLA ROTONDA

#### Il Pediatra di Famiglia e le nuove vaccinazioni: varicella, epatite A, pneumococco, meningococco

Moderatore: dr. Giampietro CHIAMENTI,  
*PdF - Verona, Referente Nazionale FIMP Vaccini*

dr.ssa Stefania SALMASO - *Istituto Superiore di Sanità - Roma*

dr. Ruggero PIAZZOLLA, *PdF - Barletta (BA)*

dr. Giorgio MENEGHELLI, *PdF - Venezia*

dr. Giovanni VITALI ROSATI, *PdF - Firenze*

dr.ssa Maria Rita MUNIZZI, *Presidente MOIGE - Roma*

#### SIMPOSIO SATELLITE

#### Studio Pueris 2001- Gestione della gastroenterite acuta in Pediatria di

Famiglia - prof. Alfredo GUARINO, *Dipartimento di Pediatria*

*Università Federico II - Napoli*; dr. Raffaele ARIGLIANI, *PdF - Benevento*

### VENERDÌ 11 OTTOBRE

Ricordo di Gian Cesare Lamberto - dr. Giorgio CAPPITELLI, *PdF - Torino*

Relazione del Presidente Nazionale - dr. Pier Luigi TUCCI

Relazione del Segretario Nazionale - dr. Giuseppe MELE

Relazione del Tesoriere Nazionale - dr. Claudio COLISTRA

#### TAVOLA ROTONDA - Regionalizzazione e Sanità

Moderatore: dr. Giuseppe MONTANARI - *Segretario Reg. FIMP- FVG*

Interventi programmati: politici, amministrativi, sindacalisti, rappresentante del Tribunale del Malato

#### SIMPOSI SATELLITE

Importanza del lavaggio nasale nelle affezioni delle vie aeree superiori ed inferiori - dr. Michel SEPPEY - *Specialista ORL e Allergologia e Immunologia Clinica - Losanna (CH)*

#### Novità in antibioticotera

dr. Federico MARCHETTI, *Clinica Pediatrica - Trieste*

La dermatite atopica - dr. Furio POLI, *Allergologo Pediatrica Clinica Pediatrica di Trieste*

### SABATO 12 OTTOBRE

Moderatori: prof. Alessandro VENTURA

*Clinica Pediatrica - Università di Trieste,*

dr. Salvatore CURTO, *PdF - Lecco*

#### L'educazione alla salute nell'ambulatorio del PdF

dr. Leo VENTURELLI, *PdF - Bergamo*

#### Il self-help diagnostico nell'ambulatorio del PdF

dr. Gian Piero CASSANO, *PdF - Lucca*

#### COUNSELLING IN PEDIATRIA DI FAMIGLIA

Moderatori: dr. Dino FARAGUNA

*Dipartimento di Pediatria Ospedale di Gorizia,*  
prof. Sandro ANGELONI, *PdF - Chieti*

Relatori: dr. Michele GANGEMI, *PdF - Verona*

dr.ssa Paola CREMONESE, *Psicologa - Milano*

#### TAVOLA ROTONDA

#### Le forme associative in Pediatria di Famiglia

Moderatore: dr. Antonio PALMA, *PdF - Roma*

Pediatria di Gruppo: dr. Antonio GURNARI, *PdF - Reggio Calabria*

Associazionismo: dr. Luigi NIGRI, *PdF - Bisceglie (BA)*

Cooperativa: dr. Fiorenzo CORTI,

*Segretario Regionale FIMMG Lombardia*

Equipe territoriale: dr. Nico SCIOLLA, *PdF - Torino*

#### TAVOLA ROTONDA

#### Carta dei servizi in Pediatria di Famiglia

Moderatore: dr. Adolfo PORTO, *PdF - Messina*

LA CARTA DELLE ISTITUZIONI - dr. Antonio IMPROTA, *PdF - Napoli*

LA CARTA DEL PEDIATRA - dr. Luigi GRECO, *PdF - Bergamo*

LA CARTA DEI DIRITTI DEL BAMBINO ASSISTITO

DAL PEDIATRA DI FAMIGLIA

### DOMENICA 13 OTTOBRE

#### La storia e l'organizzazione della Pediatria di Famiglia in Italia

dr. Giuseppe DI MAURO, *PdF - Caserta*

#### Segreteria Scientifico-Organizzativa

Bruna FERROLI - *Segretario Provinciale FIMP - Udine*; Giancarlo BESOLI

- *Segretario Provinciale FIMP - Gorizia*; Franco CUTTINI - *Udine*;

Andrea de MANZINI - *Grado (GO)*; Mario DEVETTA - *Udine*;

Lorena LOSCHI - *Udine*; Stefania SANSOTTA - *Udine*;

Angela TARCHINO - *Udine*

*In riferimento alla richiesta di accreditamento dell'evento n. 734 - 17903 dal titolo XXVI CONGRESSO NAZIONALE FIMP i crediti formativi proposti dalla Commissione Nazionale per la Formazione Continua (ECM) sono 8 (otto).*

#### Segreteria Organizzativa

QUICKLINE sas - via S. Caterina da Siena, 3 - 34122 Trieste

tel. 040 773737 - 040 363586 fax 040 7606590

cell. 333 5223519 e-mail: info@quickline.it