

Epatiti autoimmuni attorno all'anno 2000

ISABELLA GIUSEPPIN, STEFANO MARTELOSSI, LOREDANA LEPORE, GIULIANO TORRE, IRENE BRUNO
E ALESSANDRO VENTURA

Clinica Pediatrica, Dipartimento di Scienze della Riproduzione e dello Sviluppo, Università di Trieste, IRCCS "Burlo Garofolo"

L'epatite autoimmune è oggi, dopo la quasi scomparsa delle epatiti A, B e C, la forma meno rara e più severa di epatopatia acuta o cronica. Presenta numerose varianti e ha esordi clinici diversificati; ma la diagnosi (basta prenderla in considerazione in prima battuta) non è difficile; va posta subito, perché l'epatite autoimmune è una malattia nello stesso tempo potenzialmente mortale ma perfettamente curabile. Questo articolo la racconta sulla scorta di una serie di casi diversi e variegati, raccolti nel corso di vent'anni.

INTENDERSI SULLE PAROLE

L'insieme eterogeneo delle malattie epatitiche e/o colestatiche che riconoscono una patogenesi autoimmune è definibile sulla base di un insieme di fattori clinici, immunologici e istologici:

- Esclusione di cause virali (epatite B, epatite C, CMV, EBV), tossiche (isoniazide, alfametildopa, methotrexate), metaboliche (morbo di Wilson, deficit di α 1-antitripsina...).
- Presenza di autoanticorpi non organo-specifici che all'immunofluorescenza reagiscono con antigeni della muscolatura liscia (SMA) e con specificità antiactina e con antigeni nucleari (ANA) o con antigeni microsomiali dell'epatocita e del tubulo prossimale renale (LKM1), la cui presenza è mutualmente esclusiva^{1,2}.
- Aumento delle immunoglobuline (IgG).
- Quadro istologico (infiltrato infiammatorio mononucleato, necrosi parcellare, cirrosi, eventualmente fibrosi periportale nelle forme evolutive in colangite sclerosante).
- Risposta di regola pronta alla terapia immunosoppressiva (ad esempio prednisone 2 mg/kg/die associato ad azatioprina 1.5-2 mg/kg/die come risparmiatore di steroidi)^{3,4}.
- Gravità se il trattamento non è tempestivo.
- Background immunogenetico caratte-

AUTOIMMUNE HEPATITIS IN THE YEAR 2000

(Medico e Bambino 20, 499-508, 2001)

Key words

Anti-LKM1 antibodies, Anti-SMA antibodies, Autoimmune hepatitis, Giant-cell hepatitis, Sclerosing cholangitis, Coeliac disease

Summary

Diagnosis of autoimmune hepatitis (AH) is based on: exclusion of viral genetic or toxic etiology, presence of non-organ-specific antibodies (SMA, ANA or LKM1); increased G immunoglobulin, typical histological features; response to immunosuppressive therapy, severity and immunogenetic background. 21 cases, observed over 20 years, are reported. They represent different types of AH: type 1, isolated (or lupoid, SMA positive); type 2, LKM1 positive, often associated with autoimmune polyglandular syndromes; coeliac hepatitis (or idiopathic hypertransaminasaemia); type 1 AH associated to coeliac disease; giant-cell hepatitis, Coombs test positive; AH following liver transplantation (de novo hepatitis); autoimmune cholangitis associated with chronic inflammatory bowel disease.

ristico (presenza di altre patologie autoimmuni nel paziente o nei familiari e/o HLA caratteristico A1-B8-DR3-DR52)⁵.

L'eterogeneità clinica⁶ e del quadro istologico dipende in primo luogo dalla diversa cellula bersaglio dell'aggressione autoimmune: l'epatocita, il colangiocita, o entrambi.

Nel primo caso possiamo parlare di **epatite autoimmune**, isolata o associata ad altra patologia autoimmune (ad esempio celiachia, anemia emolitica autoimmune Coombs positiva, sindrome polighiandolare autoimmune - APE-CED) o nella particolare forma, cosid-

detta "epatite de novo", che può comparire nei trapiantati di fegato

Se il bersaglio è il colangiocita, si parla invece di **colangite autoimmune**, condizione di regola associata alla malattia infiammatoria cronica intestinale (MICI), e destinata a evolvere nel quadro della colangite sclerosante. Una forma particolare di malattie autoimmuni di questo gruppo è la cirrosi biliare primitiva, una malattia epatobiliare autoimmune dell'età adulta, caratterizzata anche dalla presenza di anticorpi anti-mitochondrio (AMA).

Se i bersagli dell'aggressione autoimmune sono entrambi, l'epatocita e il co-

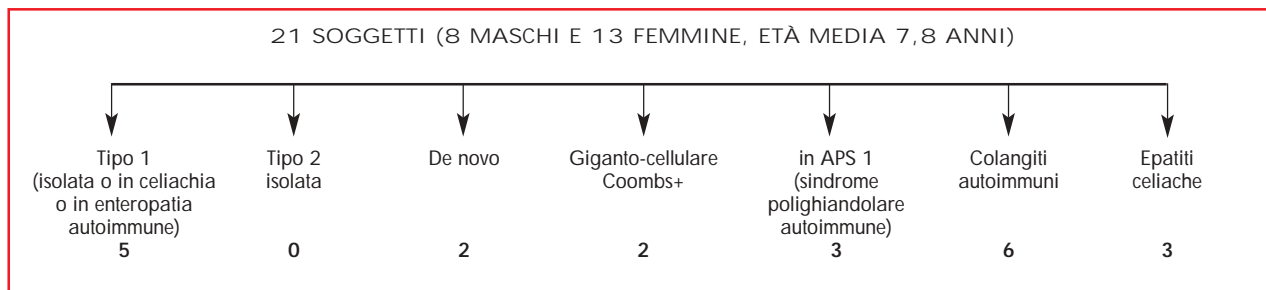


Figura 1. Casi di epatite autoimmune diagnosticati presso la Clinica Pediatrica di Trieste.

langiocita, si configura la cosiddetta sindrome "overlap". Si tratta di disordini in cui ci sono caratteristiche miste di due patologie (ad esempio epatite autoimmune/cirrosi biliare primitiva; epatite autoimmune/colangite sclerosante primitiva), o in cui i dati raccolti non sono sufficienti per classificare distintamente la malattia (sindrome outlier). Anticipiamo da subito che il trattamento è comunque basato sugli immunosoppressori e, quando è presente una componente colestatica, sull'acido ursodesossicolico.

Oggetto dello studio sono stati i casi in cui è stata posta la diagnosi di malattia autoimmune di fegato presso la Clinica Pediatrica di Trieste negli ultimi venti anni.

Si tratta di 21 soggetti (8 maschi e 13 femmine, d'età media di 7,8 anni), seguiti con un follow up medio di 4,4 anni (Figura 1).

EPATITE AUTOIMMUNE DI TIPO 1 (SENZA ASSOCIAZIONI APPARENTI)

Si tratta della forma di epatite autoimmune più frequente, caratterizzata dalla presenza di anticorpi antimuscolo liscio (SMA), un tempo chiamata "lupoide" perché le donne che Kunkle nel 1951 descrisse come affette da un'epatite "cronica" autoimmune (Kunkle girls) presentavano gli anticorpi caratteristici del LES⁸. Un sottogruppo di pazienti è caratterizzato dalla presenza di autoanticorpi contro una proteina citosolica di 50 kD, che coincide con il cosiddetto antigene epatico solubile (SLA). L'età d'esordio è maggiore (10 anni in media) rispetto a quella dei soggetti affetti dall'epatite autoimmune di tipo 2; l'istologia ha caratteristiche di aggressività maggiore (infiltrato infiammatorio portale che coinvolge la lamina limitante e si estende plurifocalmente nel lobulo: *piecemeal necrosis*), ma la risposta alla tera-

pia immunosoppressiva è migliore. La cirrosi è frequentemente presente già al momento della diagnosi (69% dei bambini con epatite autoimmune⁹ di tipo 1, contro il 38% di quelli con epatite autoimmune di tipo 2), e questa evenienza sembra suggerire che la malattia e il danno epatico conseguente possano evolvere a lungo asintomatici. Studi su grandi numeri l'hanno vista associata spesso nei pazienti stessi o nei parenti di 1° grado ad artriti croniche, colangite sclerosante, rettocolite ulcerosa.

Tra i nostri casi abbiamo trovato una sola paziente (P.) affetta da epatite autoimmune di tipo 1 senza altre associazioni. P. si è presentata alla nostra osservazione con una sindrome epatitica acuta, associata a ipergammaglobulinemia G, indistinguibile di fatto sul piano clinico da una epatite acuta infettiva, per esempio un'epatite A. L'aver pensato subito all'eziologia autoimmune, una volta

esclusa l'eziologia virale, ci ha di fatto permesso di instaurare una tempestiva terapia immunosoppressiva risultata prontamente efficace. In molti testi è scritto di pensare all'epatite autoimmune solo nel caso di epatite cronica e questo ci sembra un errore concettuale che può avere ricadute pesanti sul paziente quando sia la causa di un ritardo dell'intervento terapeutico. Anche se molto rara, l'epatite autoimmune va quindi sempre pensata di fronte a una sindrome epatitica acuta, per il solo fatto che esiste una terapia efficace.

Il grafico (Figura 2) riassume la storia successiva della ragazza. P. (che, "svezzata" dal corticosteroide dopo 3 anni e mantenuta in terapia con la sola azatioprina, mostrava un andamento oscillante delle transaminasi e delle IgG) ce la ricordiamo bene anche per un evento nello stesso tempo drammatico e istruttivo: l'assunzione a scopo dimostrativo-suicida di una megadose di azatioprina. Do-

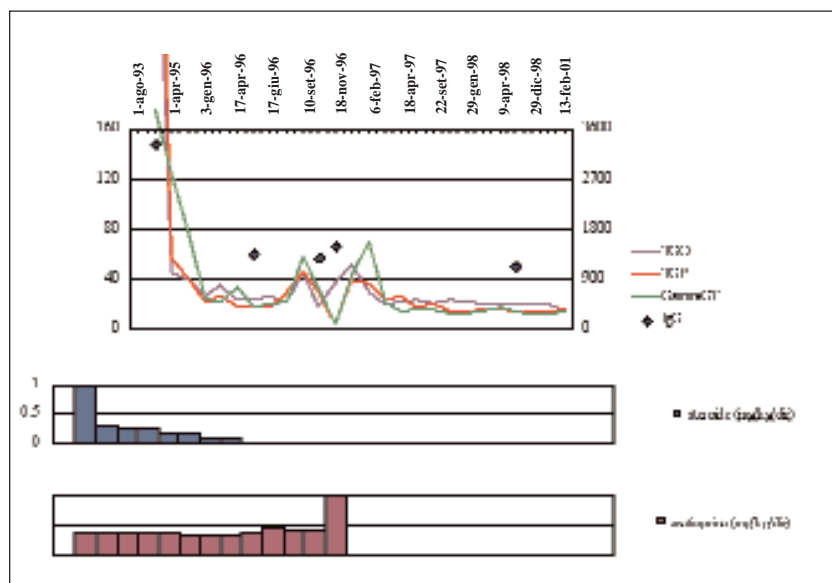


Figura 2. Caso di bambina affetta da epatite autoimmune di tipo 1 senza altre associazioni.

po la dose bolo di questo farmaco c'è stata stabile e completa normalizzazione delle transaminasi e delle immunoglobuline, oltre che del quadro istologico (follow up 5 anni).

Sottolineature

- Pensare all'epatite autoimmune in ogni caso di sindrome epatitica, anche acuta¹⁰, quando l'eziologia virale non è documentabile¹¹⁻¹³.
- La malattia è curabile (trattamento immunosoppressore prolungato; terapia a boli?).

EPATITE AUTOIMMUNE DI TIPO 2 (SENZA ASSOCIAZIONI APPARENTI)

È meno frequente, caratterizzata dalla presenza degli anticorpi anti-microsoma di rene e fegato (LKM1+)¹⁴. Anche in questo caso l'esordio è spesso indistinguibile da un'epatite acuta virale, spesso del tipo insufficienza epatica fulminante. Si è discusso a lungo sulla possibile relazione tra queste forme di epatite ed epatite da virus C^{15,16}, tanto che si distingue un sottotipo di epatite autoimmune di tipo 2 caratterizzato oltre che dalla presenza degli LKM1 dalla positività degli anticorpi anti-HCV. La terapia immunosoppressiva è meno efficace nel controllo della malattia, ed è difficile riuscire a sospendere i farmaci nel tempo¹⁷.

Malattie extraepatiche autoimmuni (vitiligine, endocrinopatie ecc.) sono spesso presenti anche nel gentilizio.

Nella nostra casistica non abbiamo avuto epatiti autoimmuni di tipo 2 isolate, ma solo nel contesto di sindromi polighiandolari autoimmuni o in pazienti trapiantati di fegato per cause non autoimmuni.

EPATITE E CELIACHIA

Epatite celiaca

Si tratta di una forma di epatite, glutine-dipendente, che si manifesta in soggetti celiaci dopo una più o meno lunga esposizione al glutine; regredisce in dieta senza glutine, ricade in dieta libera, e all'istologia si presenta come un'epatite reattiva con un infiltrato periportale aspecifico. La patogenesi autoimmune non è dimostrata con sicurezza, ma è fortemente probabile visto il tipo di danno istologico e il contesto autoimmune della malattia. Recenti studi confermano tra l'altro la presenza di una ce-

liachia misconosciuta in circa il 10% dei casi di ipertransaminasemia "idiopatica" e questi casi potrebbero in larga misura coincidere appunto con questa che abbiamo definito "epatite celiaca"^{21,26}.

Dei tre casi di epatite celiaca che abbiamo potuto ben documentare, riportiamo quello che ci sembra più istruttivo (Figura 3).

FR. arrivò da noi all'età di 5 anni per un'orticaria cronica, che aveva dai primi mesi di vita, disturbi esplosivi dell'alvo e irritabilità, apparentemente correlati a un'allergia alimentare al latte vaccino e ai prodotti contenenti istamina. Era celiaca? Ce lo siamo chiesti, ma i test di malassorbimento (anche lo xiliosio) fatti a pochi mesi di vita erano negativi. A 5 anni questa "incontenibile peste", come la descriveva la mamma, diventò "tranquilla, anche troppo", e, in seguito alla comparsa di una tumefazione al collo, il curante fece eseguire il dosaggio degli ormoni tiroidei, trovando un TSH = 15 mcU/ml. Si trattava di una tiroidite di Hashimoto con una prima fase di ipertiroidismo, e una seconda fase, classica, di ipotiroidismo. A 6 anni, dopo una mononucleosi, le transaminasi persistero aumentate di 2-3 volte, in assenza di positività per i marker di epatite virale, e non tornarono più a valori normali, così come l'Hb, che si mantenne sui 9,4 g/dl. Solo all'età di 9 anni, con il riscontro di una positività degli anticorpi

antireticolina e di una mucosa duodenale piatta, tutti i problemi della piccola venivano ricondotti a un'unica subdola, latente causa, di cui erano le manifestazioni extraintestinali: la celiachia. In dieta aglutinata l'orticaria, l'Hb, le transaminasi si normalizzarono stabilmente.

Sottolineature

- Esiste una forma di epatite (autoimmune?) glutine-dipendente (epatite celiaca).
- Orticaria cronica e tiroidite, un'associazione da non dimenticare.
- Orticaria cronica, tiroidite, "epatite" come possibili manifestazioni autoimmuni glutine-dipendenti associate alla celiachia non riconosciuta.

Celiachia associata a epatite autoimmune di tipo 1

Come tutte le malattie autoimmuni, anche l'epatite autoimmune di tipo 1 può sottendere una malattia celiaca indagnosticata, con una frequenza superiore all'atteso (1:36 secondo Volta e collaboratori²⁷). Questi casi di epatite autoimmune di tipo 1 non sembrano responsivi alla dieta senza glutine, anche se un recente studio collaborativo italiano²⁸ indicherebbe che la dieta senza glutine è comunque in grado di influenzare la qualità della risposta alla terapia immunosoppressiva. Si tratta, dal punto di vista clinico e istologico, di casi di epatite autoimmune del tutto indistinguibili dalle forme isola-

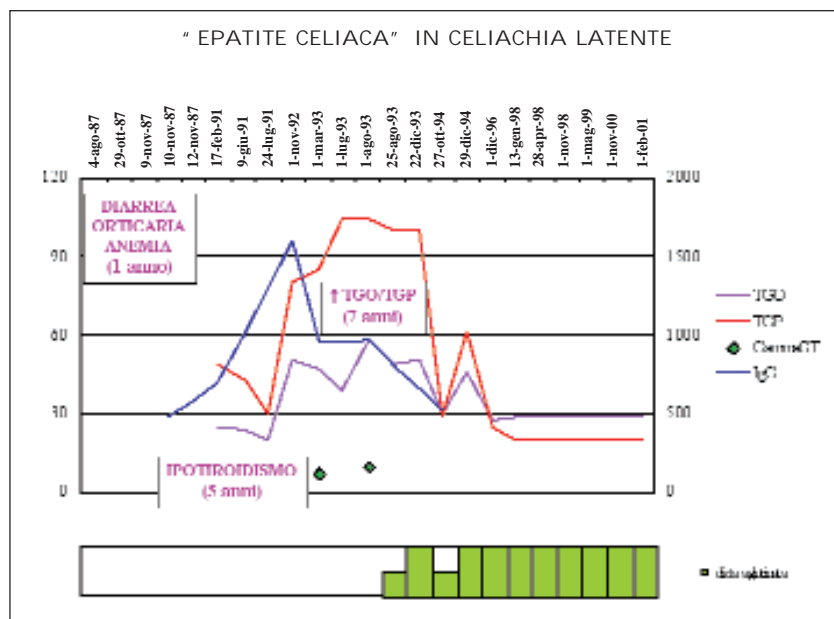


Figura 3. Bambina di 7 anni con "epatite celiaca" in celiachia latente.

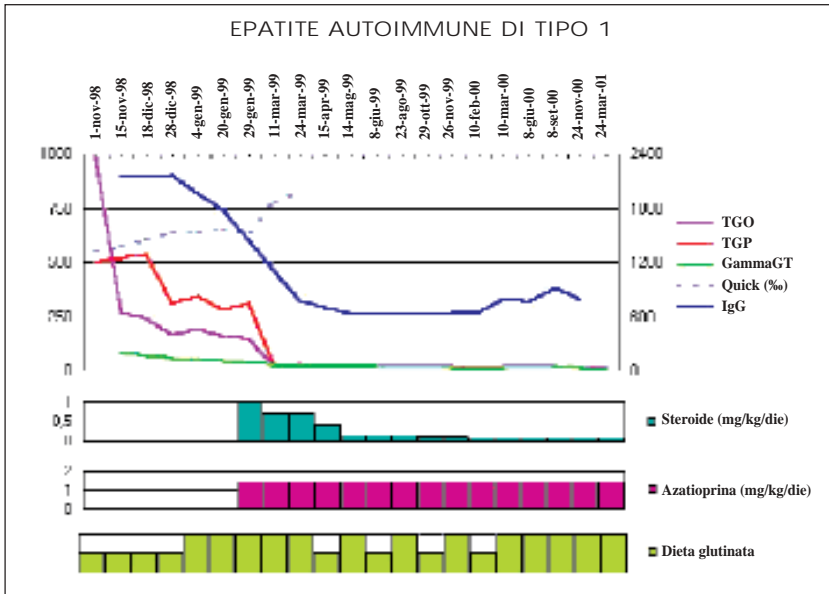


Figura 4. Epatite autoimmune di tipo 1 associata a celiachia in ragazzo di 18 anni.

te di epatite autoimmune. È possibile peraltro che la comparsa di epatite autoimmune di tipo 1 nel soggetto geneticamente celiaco sia di fatto favorita dalla lunga esposizione al glutine²⁹.

N. aveva 18 anni quando giunse alla nostra osservazione per confermare l'ipotesi diagnostica posta dal curante di "epatite celiaca" (ipertransaminasemia in soggetto con anemia sideropenica non responsiva alla terapia marziale). Da subito ci è sembrato però che la situazione fosse più grave: sì, gli EMA erano positivi, ma le transaminasi erano 20 volte maggiori rispetto ai valori normali, le IgG molto elevate (2300 mg%), gli anticorpi anti-nucleo (ANA) positivi. Inizialmente abbiamo deciso comunque di provare solo con la dieta aglutinata per 2 mesi, e di seguirlo con controlli ravvicinati. Le transaminasi e le IgG, in effetti, erano calate, ma solo di poco, e verosimilmente si trattava di una riduzione spontanea iniziata già prima della dieta, dovuta all'andamento "capriccioso" di una "vera" epatite autoimmune, in soggetto che ha avuto un'esposizione ventennale al glutine, perché celiaco misconosciuto per molto tempo. Dopo la conferma biptica di questa ipotesi (necrosi parcellare, infiltrato periportale con rottura della limitante, segni di cirrosi) iniziammo da subito un trattamento immunosoppressivo, perché la malattia non trattata può progredire rapidamente verso gravi danni epatici. La risposta alla

terapia immunosoppressiva (corticosteroidi e azatioprina) è stata pronta e soddisfacente, sia sul piano clinico (normalizzazione delle transaminasi) che istologico (Figura 4).

Epatite celiaca ed epatite autoimmune: da una all'altra

C. la conosciamo dall'età di 3 anni, quando la diagnosi di celiachia è stata

posta per rallentamento della crescita ponderale, anemia sideropenica, diarrea e vomiti, come spesso accade. Tra gli esami che si fanno di routine erano state riscontrate solo le transaminasi "mosse" (Figura 5). Questo reperto viene interpretato nell'ambito di una epatite celiaca, vista l'assenza di cause infettive e metaboliche e la normalizzazione dopo la dieta senza glutine. C. non ha mai seguito peraltro la dieta senza glutine con costanza; nel tempo, abbiamo potuto notare un andamento fluttuante e parallelo degli EMA e delle transaminasi, a conferma che ci trovavamo davanti a una epatite celiaca glutine-dipendente. A 6 anni, con l'ingresso a scuola, inizia la frequenza alla mensa scolastica. La dieta senza glutine è stata da allora stabilmente interrotta. È stato allora che gli EMA ricominciarono a essere positivi e le transaminasi alte, con comparsa nel tempo di positività degli anticorpi anti-muscolo liscio SMA (1:80) e di ipergammaglobulinemia. Alla biopsia epatica: necrosi intralobulare, infiltrato infiammatorio negli spazi portali, necrosi apoptotica della lamina limitante: non si trattava più di un'epatite celiaca reversibile in dieta aglutinata, ma di una "vera" epatite autoimmune, da trattare con una terapia immunosoppressiva adeguata. Per evitare alla piccola gli effetti collaterali degli steroidi, venne messa in terapia con ciclosporina, ma, visto che la risposta alla terapia non si rivelò ottimale, facendo un

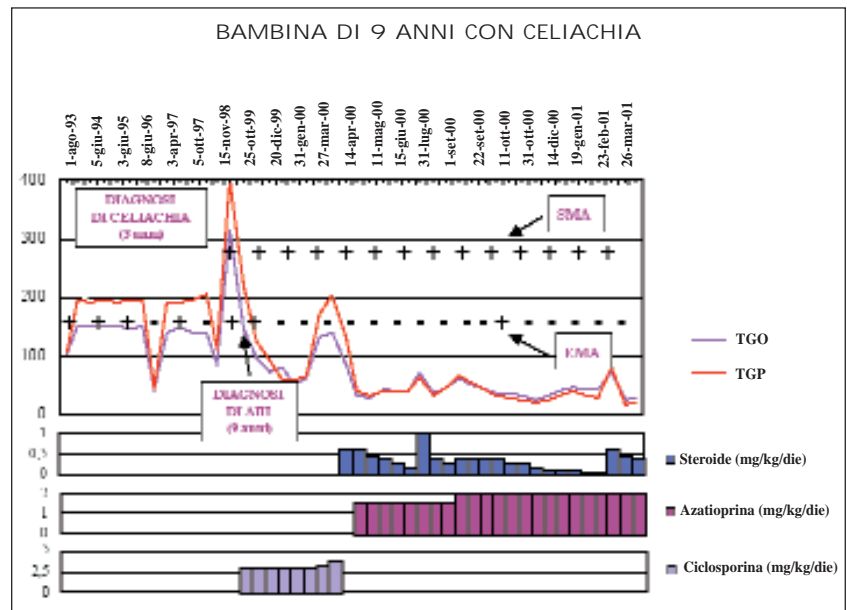


Figura 5. Bambina di 9 anni con celiachia: da "epatite celiaca" a epatite autoimmune di tipo 1.

passo indietro, tornammo alla terapia tradizionale, corticosteroidi e azatioprina, con una risposta "drammatica" degli indici di danno epatico. Da allora ci sono state 2 ricadute a ogni tentativo di scendere sotto 0.2 mg/kg di steroide.

Sottolineature

- È possibile che nel soggetto celiaco l'esposizione al glutine di lunga durata "trasformi" una epatite glutine-dipendente, reversibile con la dieta, in una vera e propria epatite autoimmune di tipo 1.

EPATITE AUTOIMMUNE E ANEMIA EMOLITICA COOMBS POSITIVA

Si tratta di un'entità clinica di incerta classificazione (descritta per la prima volta da Olivier Bernard nel 1981³²), che per le sue caratteristiche rientra nell'ambito delle malattie autoimmuni del fegato del bambino. L'esordio si ha nel primo anno di vita con un'epatite severa, caratterizzata da una citolisi importante (transaminasi anche 60 volte maggiori rispetto ai valori normali), epatosplenomegalia, ricorrenti infezioni batteriche. Nei 2/3 dei casi l'anemia emolitica è sintomatica, precede lo sviluppo dell'epatite, ed è caratterizzata dalla positività del test di Coombs diretto di tipo IgG più complemento. Può associarsi a epilessia del tipo grande male³³. È raro trovare autoanticorpi organo- e non organo-specifici in questi pazienti. L'istologia è caratteristica (Figura 6): mostra una costante trasformazione gigantocellulare dell'epatocita, che presenta fino a 20 nuclei con aree di necrosi multilobulare, fibrosi, alterazione dell'architettura lobulare e infiltrati portali di polimorfociti. Sebbene alcuni virus possano indurre una fusione cellulare in coltura, in questa patologia nessun virus è stato identificato³⁴. La terapia consiste in un trattamento immunosoppressivo molto aggressivo, in cui conviene associare tre farmaci *ab initio*, ad alto dosaggio (corticosteroidi, azatioprina, ciclosporina). La splenectomia è stata a volte efficace³⁵. La prognosi è gravata da alta mortalità. Il trapianto di fegato è proscritto (ricadute precocissime sul fegato trapiantato).

La storia di FL è iniziata a 4 mesi di vita, con un'anemia emolitica risoltasi inizialmente in terapia con gammaglobuline, con successiva ripresa dell'emolisi al 6° mese, aumento delle transaminasi, ipereosinofilia periferica, diarrea, stomatite aftosa non responsiva a un tratta-

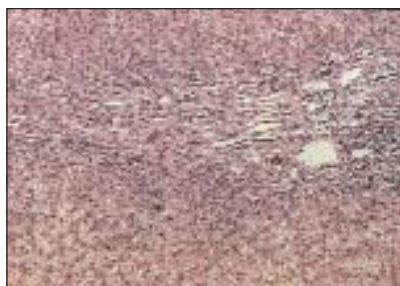

Figura 6. Quadro istologico di epatite gigantocellulare Coombs+. Sono visibili epatociti giganti plurinucleati, organizzati in strutture sinciziali con infiltrato linfoplasmacellulare.

mento antivirale protratto. Quando dopo 6 mesi è giunta alla nostra osservazione ci eravamo detti: «Un caso facile». Si trattava, per criterio di età, di un'epatite autoimmune quasi sicuramente gigantocellulare con anemia emolitica, nel caso specifico associata a un interessamento intestinale diffuso (vedi le afte nel cavo orale). Oltre al corticosteroide e all'azatioprina abbiamo somministrato la ciclosporina: un passo in più, quindi, rispetto all'associazione tradizionalmente consigliata per la terapia dell'epatite autoimmune. Nonostante un'iniziale, apparente controllo della malattia, dopo poco le transaminasi e la bilirubina ricominciarono a salire, la stomatofaringite peggiorava progressivamente, e a nulla valse riportare la ciclosporina in infusione continua, anzi, ricominciò l'emolisi. Tornammo allora all'associazione tradizionale, cortisone e azatioprina, senza risultati; associammo la talidomide e la ribavirina per coprire un ipotetico e non identificato virus, ma le condizioni peggiorarono: le transaminasi erano alte, molto alte, la bilirubina sali, gli eosinofili aumentavano; si faceva più chiara l'evidenza di una polmonite interstiziale³⁶ con insufficienza respiratoria, un'estensione della mucosite aftosa dalla bocca all'ano (coloscopia) (Crohn "totale") e alla biopsia epatica uno scompaginamento totale del parenchima epatico e una compressione dei dotti biliari.

Di fronte a una malattia così aggressiva anche la nostra aggressività aumentò: tentammo un'immunosoppressione massiva con fludarabina e IgG ad alte dosi, ma i linfociti che non scendevano preannunciavano il peggio: il fabbisogno di plasma e trasfusione si fece sempre più frequente, la bilirubina sali a 80 mg/dl, comparve polipnea con ipossiemia e ipercapnia in ARDS, fino al coma. La situazione ci era sfuggita di mano; così, disperato, tentammo un plasma exchange e un

nuovo ciclo di fludarabina, ma dopo un'iniziale risposta, FL morì intubata per un'ulteriore aggravamento della situazione e la comparsa di un'insufficienza respiratoria nel contesto di un'insufficienza multiorgano. FL è morta come 25 anni fa M., che i più vecchi di noi ricordano per un'anemia Coombs+ e un'epatite autoimmune misteriosa e intrattabile.

Sottolineature

- La malattia (epatite autoimmune gigantocellulare con anemia emolitica Coombs positiva) è tipica per età (< 4 anni) e prognosi (severa).
- Patogenesi in realtà non compresa: potrebbe tuttavia trattarsi di un modello di autoimmunità del tipo graft versus host materno-fetale, determinata dalla presenza di un chimerismo (presenza di linfociti di derivazione materna), ipotesi con la quale si è cercato di spiegare alcune malattie autoimmuni a esordio precoce, tipo sclerodermia e dermatomiosite, che riproducono aspetti clinici assolutamente sovrapponibili alla GVH cronica che si vede nei trapiantati di midollo osseo^{37,38}.

EPATITE AUTOIMMUNE NEL CONTESTO DELLE APS1 (SINDROME POLIGHIANDOLARE AUTOIMMUNE)

La sindrome polighiandolare autoimmune è una malattia rara, autosomica recessiva, dovuta alla mutazione di un singolo gene AIRE1 (autoimmune regulator type 1) o APECED (autoimmune polyendocrinopathy candidiasis ectodermal dystrophy), localizzato sul braccio lungo del cromosoma 21³⁹. Questo gene codifica per una proteina coinvolta nell'instaurazione e nel mantenimento della tolleranza, in quanto regola la delezione clonale di cellule T autoreattive. APS1 è una malattia autoimmune multiorgano caratterizzata da: candidiosi mucocutanea (100% dei casi; dovuta ad autoaggressione selettiva contro i linfociti con recettore per la candida), distruzione tessutale autoimmune organo-specifica⁴⁰ (ipoparatiroidismo 89%, morbo di Addison 70%, epatite autoimmune 10-20%), distrofia ectodermica^{41,42}. L'esordio si ha nell'infanzia (entro la prima decade), e nello stesso soggetto possono coesistere anche 4-6 patologie, alcune delle quali possono non apparire fino alla 5° decade. Quando presenti in questa sindrome, gli autoanticorpi anti-LKM hanno una specificità particolare (citocromo CYP1A2) e assoluta, tanto che

questo tipo di autoanticorpi può essere considerato specifico della sindrome⁴³⁻⁴⁵.

Abbiamo incontrato 3 casi di epatite autoimmune nel contesto di una sindrome polighiandolare. Due casi erano LKM+. L'esordio di entrambi è stato precoce, all'età di un anno, e drammatico: ipertensione portale e rottura di varici esofagee in un caso, sindrome epatitica nell'altro. Nel terzo caso (SMA positivo, LKM negativo) l'esordio è stato più tardivo, all'età di 10 anni, dopo una lunga storia di candidiasi mucocutanea. Due casi si sono dimostrati con gli anni intrattabili, anche per la sovrapposizione di più malattie autoimmuni, e a poco più di 10 anni dall'esordio dell'epatite è sopravvenuto il decesso. Un caso ha oggi appena 3 anni, e la sua malattia epatica sembra apparentemente ben controllata da circa 6 mesi, con l'associazione steroide, azatioprina, acido ursodesossilico. Peraltro, a distanza di circa un anno dall'esordio dell'epatite, ha sviluppato un iposurrenalismo clinicamente espresso con presenza di autoanticorpi anti-surrene.

N. è stata ricoverata all'età di 13 mesi per vomito ematico da rottura di varici esofagee in un quadro di ipertensione portale (Figura 7). Che cos'era? Un'insufficienza epatica severa con difetto del-

la coagulazione, iperammoniemia, tendenza all'ipoglicemia, ipoalbuminemia, ipofibrinogenemia (a un anno di vita!). Viste le indagini virologiche e metaboliche negative, si è pensato subito a un'epatite autoimmune, trattata con corticosteroidi e azatioprina. Ma la sua storia non è finita qui: a 3 anni compare candidiasi oro-genitale, a 4 anni alopecia areata temporo-parietale e distrofia ungueale, a 5 anni e mezzo ipoparatiroidismo, a 8 anni diabete insulino-dipendente e positività per autoanticorpi organo-specifici (anticellule parietali gastriche e anti-surrene), come se il tutto facesse parte di un quadro sindromico, geneticamente determinato, proprio come nelle APS1. All'età di sei anni il controllo dell'epatite con la terapia immunosoppressiva era assolutamente insoddisfacente (ipertransaminemia, ittero, difetto della coagulazione), ed è stato fatto un tentativo terapeutico con gammaglobuline endovena ad alte dosi. Questa terapia si rivelò di nessuna utilità per l'epatopatia, anche se una qualche efficacia si ebbe sulla candidiasi (oncolisi) e sull'alopecia. Dalle gammaglobuline siamo passati poi alla ciclosporina, alla ciclofosfamide e al siero anti-linfocitario. Tutto, purtroppo, senza successo alcuno. Dopo 10 anni dall'esordio la malattia ebbe la meglio sulla piccola NK.

Sottolineature

- Epatite autoimmune come possibile manifestazione d'esordio della sindrome poliendocrino-autoimmune.
- Possibile esordio ipercuto (rottura di varici esofagee) dell'epatite autoimmune.
- Difficile controllo dell'epatite autoimmune nelle APECED.

"DE NOVO EPATITE" AUTOIMMUNE

Nel 4% dei bambini in trattamento immunosoppressivo anti-rigetto, dopo trapianto di fegato per cause non autoimmuni, può sopravvivere un'epatite autoimmune chiamata "de novo epatite"⁴⁶. La causa più frequente di malattia sul fegato trapiantato è il rigetto^{47,48}, ma le modificazioni istologiche del rigetto acuto o cronico sono diverse da quelle dei pazienti con de novo epatite, alterazioni che sono simili a quelle dei pazienti con epatite autoimmune primitiva^{49,52} (Figure 8 e 9). Infatti in questi manca la componente colestatica, che di solito è il primo elemento patologico in corso di rigetto. La terapia di questa forma prevede il mantenimento dell'immunodepressione in atto (es. ciclosporina) e per analogia al trattamento dell'epatite autoimmune primitiva, l'aggiunta dello steroide più azatioprina, da ridurre poi nell'arco di 2 mesi, dopo la dimostrata normalizzazione dei valori delle transaminasi. Una situazione analoga nell'adulto non è mai stata descritta. È stato ipotizzato che l'epatite de novo dei trapiantati sia favorita proprio dal trattamento con ciclosporina, farmaco che sarebbe paradossalmente in grado di sopprimere l'attività dei linfociti che controllano la selettività della risposta immune contro antigeni non self⁵³.

La storia inizia in epoca prenatale, quando all'ecografia della 20° settimana, non è stata evidenziata la colecisti; il dato è stato poi riconfermato durante tutta la gravidanza e a 2 giorni di vita. In 5° giornata, venne ricoverato per ittero a bilirubina mista, aumento degli indici di colestasi, con feci ipocoliche e steatorrea. Sottoposto a fototerapia, poi a un intervento di portoenteroanastomosi per atresia delle vie biliari, a 11 mesi per l'evoluzione verso una cirrosi biliare, NC. fu sottoposto a trapianto di fegato e messo in terapia antirigetto con ciclosporina e antivirale con ganciclovir, perché il nuovo fegato presentava un'infezione da CMV. Dopo un anno dal trapianto, in seguito a

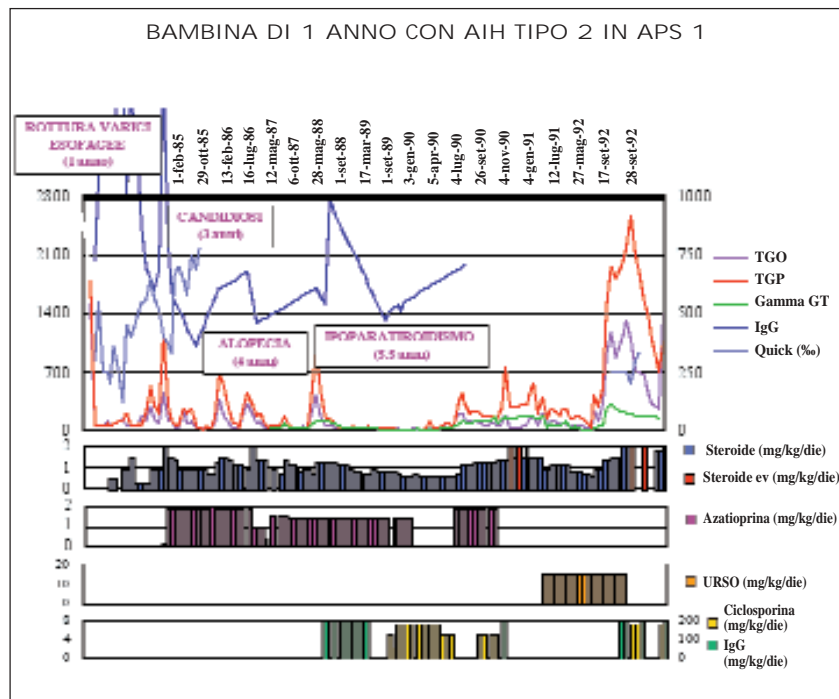


Figura 7. Bambina di 1 anno con epatite autoimmune di tipo 2 in APS1.

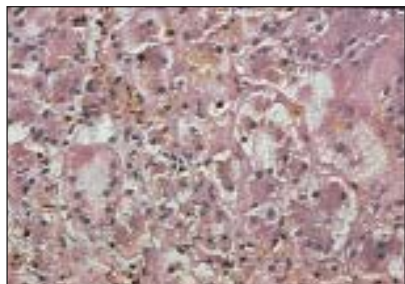


Figura 8. Istologia di una epatite autoimmune (infiltrato infiammatorio lobulare a prevalente componente plasmacellulare).

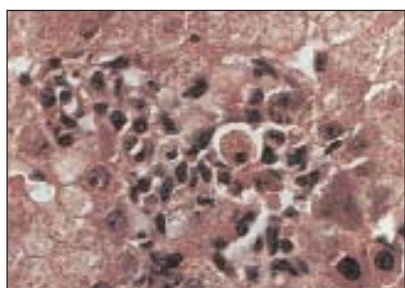


Figura 9. Istologia da rigetto ("epatite" a im pronta colestatica).

un rialzo delle transaminasi, si ipotizzava:

1. un'infezione intercorrente con coinvolgimento epatico;
2. la riaccensione dell'infezione da CMV;
3. un'infezione da HCV;
4. un iniziale rigetto.

Vista la non evidenza di infezione virale, l'ipotesi più probabile sembrava quella di un rigetto acuto a scarsa espressione clinica. Peraltro, all'esame istologico mancava del tutto la componente colestatica, tipica del rigetto acuto. La situazione sembrò normalizzarsi spontaneamente ma, due anni e mezzo dopo, in seguito a un nuovo rialzo delle transaminasi, si ripeté una biopsia epatica, ancora nell'ipotesi di un rigetto. Il referto dell'anatomopatologo ci sorprese non poco: nessuna evidenza di rigetto ed epatite con infiltrato infiammatorio lobulare a prevalente componente plasmacellulare; quadro compatibile con un'epatite autoimmune, e in effetti era presente ipergammaglobulinemia e c'era positività per autoanticorpi di tipo LKM. Eravamo faccia a faccia con una de novo epatite autoimmune, evenienza rara nei piccoli trapiantati in terapia antirigetto. Il trattamento immunosoppressivo tradizionale dell'epatite autoimmune (corticosteroidi e azatioprina) ha avuto immediato successo terapeutico, e si è resa evidente la

dipendenza della malattia dal trattamento steroideo con ricadute a ogni tentativo di scendere sotto la dose di 0,3 mg/kg/die di metilprednisolone (follow up due anni).

Abbiamo di recente avuto modo di osservare un nuovo caso di de novo epatite, E., una ragazza di 23 anni, che dopo 9 anni dal trapianto di fegato per deficit di α 1-antitripsina ha sviluppato un'epatite autoimmune ANA/SMA+.

Sottolineature

- Pensare anche all'epatite autoimmune in caso di rialzo delle transaminasi in trapiantati di fegato (biopsia sempre opportuna, istologia specifica).

COLANGITE AUTOIMMUNE

La colangite autoimmune può essere considerata lo stadio iniziale (quello in cui prevale istologicamente la flogosi attiva sull'esito cicatriziale) della colangite sclerosante. Alle caratteristiche dell'epatite autoimmune (aumento delle transaminasi, autoanticorpi^{57,58}) associa la presenza di colestasi bioumorale (con gamma-GT, ALP elevate). L'istologia è caratterizzata da lesioni infiammatorie periduttali fino al caratteristico aspetto a bulbo di cipolla. Nelle fasi avanzate di malattia è visibile alla colangiografia re-

trograda (ma anche alla colangiogramia RMN⁵⁹) il tipico aspetto a collana di perle con restringimenti e dilatazioni post-stenotiche^{60,61}. La colangite autoimmune si associa quasi costantemente (70% dei casi) alla colite ulcerosa, e talora precede i segni gastrointestinali. Viceversa "solo" l'1-17% dei pazienti con retocolite ulcerosa sono affetti anche dalla colangite sclerosante. I pazienti con retocolite ulcerosa e colangite sclerosante hanno un'alta incidenza di positività per ANCA (anticorpi anti-citoplasma dei neutrofili)^{62,64}. La patologia potrebbe essere dovuta ad autoanticorpi diretti contro epitopi antigenici simili all'epitelio biliare e colico, ma questo non è stato definitivamente dimostrato. La colangite autoimmune non è altro che una delle possibili cause di colangite sclerosante, condizione che rappresenta quindi una via finale comune di patologie diverse (come istiocitosi X, sindrome da immunodeficienza, psoriasi ecc.). La prognosi della malattia è considerata pessima sia per il rischio di sviluppare carcinomi delle vie biliari e del colon^{65,66} sia per l'evoluzione irreversibile verso la cirrosi biliare. Il trapianto di fegato è pertanto considerato l'unica soluzione terapeutica possibilmente efficace. Rimane oggi da verificare se un tempestivo trattamento immunosoppressivo associato o meno all'acido ursodesossicolico⁶⁷ sia in grado, se instaurato nelle fasi precoci della colan-

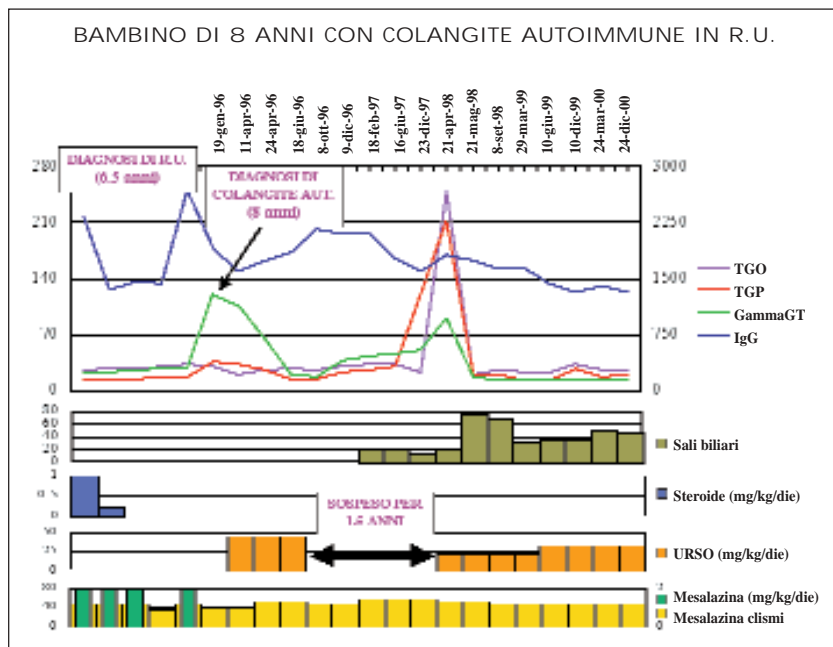


Figura 10. Caso di colangite autoimmune in retocolite ulcerosa.

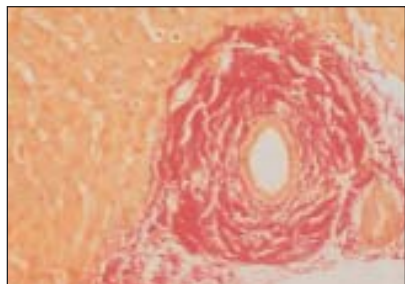


Figura 11. Quadro istologico di colangite sclerosante: fibrosi periduttale a "bulbo di cipolla" di duttuli intraepatici.

gite autoimmune, prima dell'esito sclerosante, di arrestare il decorso della malattia.

La nostra esperienza riguarda 6 casi. In 5 di questi la diagnosi di colangite autoimmune può considerarsi precoce ed è stata fatta contestualmente a quella di rettocolite ulcerosa dopo aver riscontrato rialzo delle transaminasi e delle gamma-GT. Un caso, invece, è giunto alla nostra osservazione quando aveva 20 anni, 9 anni dopo l'esordio clinico della malattia epatica, interpretata inizialmente come epatite cronica criptogenetica. Anche in questo caso, comunque, era presente una rettocolite ulcerosa.

S. aveva poco più di 6 anni quando è stata fatta diagnosi di pancolite ulcerativa, dopo una lunga storia di diarrea mucocemorica. Dopo 1,5 anni dalla diagnosi si riscontrò un aumento delle gammaglobuline ($\times 10$) e delle IgG (2580 mg/dl), e furono consigliati controlli ravvicinati nell'ipotesi di una malattia autoimmune. La gamma-GT dopo tre mesi permaneva alte (gamma-GT = 121/U/l). È stato somministrato l'acido ursodesossicolico ad alto dosaggio (30-40 mg/kg/die), seguendo alcune indicazioni aneddotiche della letteratura che indicavano la possibile efficacia del farmaco nelle fasi iniziali di colangite autoimmune. Questa terapia si è dimostrata prontamente efficace normalizzando le transaminasi, le gamma-GT e le Ig, mentre questi parametri mostravano nuovamente una significativa alterazione a ogni tentativo di sospensione del farmaco, portando a una normalizzazione degli indici di colestatici (Figura 10).

È stata quindi eseguita, durante una ricaduta, una biopsia epatica che ha confermato il sospetto: fibrosi periduttale a bulbo di cipolla dei duttuli intraepatici (Figura 11). Fu eseguita anche una colangio-RMN che risultò sostanzialmente

negativa, fatto che può essere spiegato dalla precocità della diagnosi e dall'assenza quindi di importanti stenosi e dilatazioni delle vie biliari che caratterizzano il quadro avanzato e che sono facilmente riconosciute dall'esame.

La bambina ha ripreso la terapia con acido ursodesossicolico (senza immunosoppressori) e sembra ora in stabile remissione (gamma-GT, transaminasi, Ig, sali biliari normali) dopo due anni di terapia.

Altri due casi di nostra osservazione (B. e I.) hanno risposto completamente alla terapia con acido ursodesossicolico sia sul piano bioumorale che istologico, mentre in altri due casi il decorso della malattia epatica è sembrato favorevolmente modificato dalla contemporanea assunzione di immunosoppressori. Nella paziente più anziana la terapia farmacologica non è stata di alcuna efficacia e si è dovuti ricorrere alla messa in situ di uno stent per una grave stenosi delle vie biliari extraepatiche.

Sottolineature

- La colangite autoimmune è l'epatopatia autoimmune più frequentemente correlata alla malattia infiammatoria cronica intestinale.
- L'aumento delle gamma-GT in un quadro biochimico-sierologico di epatite autoimmune è il marcatore della malattia.
- La terapia farmacologica (acido ursodesossicolico e/o immunosoppressori) potrebbe essere efficace, qualora instaurata precocemente, nel prevenire l'evoluzione in colangite sclerosante.

Bibliografia

1. Maggiore G, Veber F, Bernard O, Hadchouel M, Homberg JC, Alvarez F, Hadchouel P. Autoimmune hepatitis associated with anti-actin anti-bodies in children and adolescents. *J Pediatr Gastroenterol Nutr* 1993;17:376-81.
2. Czaja AJ. Behavior and significance of autoantibodies in type I autoimmune hepatitis. *J Hepatol* 1999;30:394-401.
3. Maggiore G, Bernard O, Hadchouel P, Hadchouel M, Odievre M, Alagille D. Treatment of autoimmune chronic active hepatitis in childhood. *J Pediatr* 1984;104:839-44.
4. Johnson PJ, McFarlane IG, Williams R. Azathioprine for long term remission in autoimmune hepatitis. *N Engl J Med* 1995;333:958-63.
5. Pando M, Larriba J, Fernandez GC. Pediatric and adult forms of type I autoimmune hepatitis in Argentina: evidence for differential genetic predisposition. *Hepatology* 1999;30:1374-80.

6. Czaja AJ. Frequency and nature of variant syndromes of autoimmune liver disease. *Hepatology* 1998;23:360-5.
7. Obermayer, Straub P, Strassburg P, Manns M. Autoimmune Hepatitis. *J Hepatol* 2000;32(suppl 1):181-97.
8. Walker, Durie, Hamilton, Walker, Smith. *Pediatric gastrointestinal disease 2. Edition*. St. Louis: Mosby, 1996:1323-36.
9. Gregorio GV, Portman B, Reid F, Donaldson PT, Doherty DG, Mowat A, et al. Autoimmune hepatitis in childhood: A 20 year experience. *Hepatology* 1997;25(3):541-7.
10. Maggiore G, Porta G, Bernard O, Hadchouel M, Alvarez F, Homberg JC, Alagille D. Autoimmune hepatitis with initial presentation as acute hepatic failure in young children. *J Pediatr* 1990;108:280-2.
11. Vento S, Garofano T, Di Perri G, Dolci L, Concia E. Identification of hepatitis A virus as trigger for autoimmune chronic hepatitis type I in susceptible individuals. *Lancet* 1991;18:1183-7.
12. Manns MP, Obermayer Straub P. Viral induction of autoimmunity: mechanism and examples in hepatology. *J Viral Hepatol* 1997;4(suppl. 2):42-7.
13. Triger DR. Raised antibody titres to measles and rubella viruses in chronic active hepatitis. *Lancet* 1972;1:665-7.
14. Homberg JC, Abuaf N, Bernard O, Islam S, Alvarez F. Chronic active hepatitis associated with anti-liver kidney microsomal antibody type I: a second type of autoimmune hepatitis. *Hepatology* 1987;7(6):1333-9.
15. Lenzi M, Ballardini G, Fusconi M, Cassani F, Selleri L, Volta U, Zauli D. Type II autoimmune hepatitis and hepatitis C virus infection. *Lancet* 1995;335:258-9.
16. Toda G, Zeniya M, Watanabe F. Present status of autoimmune hepatitis in Japan correlating the characteristics with international criteria in an area with a high rate of HCV infection. *Hepatology* 1997;26:1207-12.
17. Debray D, Maggiore G, Girardet JP, Mallet E, Bernard O. Efficacy of Cyclosporin A in children with type II autoimmune hepatitis in children. *J Pediatr* 1999;135(1):111-4.
18. Schramm C, Kanzler S, Zum Buschenfelde KH, Galle PF. Autoimmune hepatitis in elderly. *Am J Gastroenterol* 2001;96(5):1587-91.
19. Mowat A. *Liver disorders in childhood*. 3 edition. Oxford, 1995.
20. Czaja AJ, Manns M, McFarlane JG, Hoofnagle JH. Autoimmune Hepatitis: The investigational and clinical challenges. *Hepatology* 2000;31(5):1194-200.
21. Mugica F, Aranzadi MJ, Recasens M, Almagro F. Adult celiac disease and hypertransaminasemia. *Rev Esp Enferm Dig* 2000;92(2):78-85.
22. Bardella MT, Vecchi M, Fraquelli M, Conte D, Del Ninno E, et al. Chronic unexplained hypertransaminasemia may be caused by occult celiac disease. *Hepatology* 1999;29(3):654-7.
23. Ramos Pla M, Julve Pardo R, Primo Vera J, Fernandez Chinchilla J. Hypertransaminasemia: indication for the diagnosis of celiac disease. *Gastroenterology* 1999;22(10):510-4.
24. Volta U, De Francaschi L, Lari F, Molinaro N, Zoli M, Bianchi FB. Coeliac disease hidden by cryptogenic hypertransaminasemia. *Lancet* 1998;4:352(9121):26-9.
25. Volta U, Granito A, De Francaschi L, Petrolini N, Bianchi FB. Anti tissue transgluta-

- minase antibodies as predictors of silent coeliac disease in patients with hypertransaminasaemia of unknown origin. *Dig Liver Dis* 2001;33(5):420-5.
26. Clemente MG, Musu MP, Frau F, Brusco G, Sole G, Corazza GR, De Virgiliis S. Immune reaction against the cytoskeleton in coeliac disease. *GUT* 2000;47(4):520-6.
27. Volta U, De Franceschi L, Molinaro N, et al. Frequency and significance of anti-gliadin and anti-endomysial Antibodies in Autoimmune Hepatitis. *Dig Dis Sci* 1998;43(10):2190-5.
28. SIGEP (Società Italiana di Gastroenterologia ed Epatologia Pediatrica). Maggiore G, Massei F, Ventura A, et al. Autoimmune liver disorders and coeliac disease in children: the SIGEP-CALD Study of the ESPGHAN. Geneva 9-12 May 2001.
29. Ventura A, Magazzù G, Greco L. Duration of exposure to gluten and risk for autoimmune disorders in patients with coeliac disease. *Gastroenterology* 1999;117(2):297-303.
30. Caiulo VA, Averbene C, Olmi S, et al. Coeliac disease associated with chronic autoimmune hepatitis. Description of a case. *Minerva Pediatrica* 1993;45(12):511-3.
31. Classen JB. Cyclosporine induced autoimmunity in newborns prevented by early immunization. *Autoimmunity* 1998;27(3):135-9.
32. Bernard O, Hadchouel M, Scotto J, Odievre M, Alagille D. Severe giant cell hepatitis with autoimmune hemolytic anemia in early childhood. *J Pediatr* 1981;99(5):704-11.
33. Melendez HV, Rela M, Baker AJ, Ball C, Portman B, Mieli-Vergani G, Heaton ND. Liver transplant for giant cell hepatitis with autoimmune hemolytic anemia. *Arch Dis Childhood* 1997;77(3):249-51.
34. Phillips MJ, Blendis LM, Poucell Patterson J, Petric M. Syncytial giant cell hepatitis: sporadic hepatitis with distinctive pathological features a severe clinical course and paramyxoviral features. *N Engl J Med* 1991;324(7):455-60.
35. Choulot JJ, Parent Y, Etcharry Saint Martin J, Mensire A. Giant cell hepatitis and autoimmune hemolytic anemia: efficacy of splenectomy on hemolysis. *Arch Pediatr* 1996;3(8):789-91.
36. Holm T, Kildahl, Andersen O, Valle PC. Primary sclerosing cholangitis with autoimmune hemolytic anemia and pulmonary infiltrations. *Scand J Gastroenterol* 1998;33(6):669-72.
37. Arlett CM, Ramos R, Jimenez SA. Chimeric cells of maternal origin in juvenile idiopathic inflammatory myopathies. Childhood myositis Heterogeneity Collaborative G. *Lancet* 2000;356:2155-6.
38. Reed AM, Picornell YJ, Harwood A, Kredich DW. Chimerism in children with juvenile dermatomyositis. *Lancet* 2000;356:2156-7.
39. Nagamine K, Peterson P, Scott HS, Kudoh J, Minoshima S. Position cloning of the APECED gene. *Nature Genetics* 1997;17:393-8.
40. Perniola R, Farloni A, Clemente MG, et al. Organ specific and non organ specific autoantibodies in children and young adults with autoimmune polyendocrinopathy-candidiasis-ectodermal dystrophy. *Endocrinology* 2000;143:497-503.
41. Ahonen P, Myllarniemi S, Sipila I, et al. Autoimmune polyendocrinopathy-candidiasis-ectodermal dystrophy (APECED) in series of 68 patients. *N Engl J Med* 1990;322:1829-36.
42. Betterle C, Greggio NA, Volpato M. Autoimmune polyglandular syndrome type 1. *J Clin Endocrinol Metabol* 1998;83:1049-55.
43. Volgel A, Liermann H, Harmas A. Autoimmune regulator AIRE: evidence for genetic differences between autoimmune hepatitis and hepatitis as part of the autoimmune polyglandular syndrome type 1. *Hepatology* 2001;33(5):1047-52.
44. Clemente MG, Obermayer-Straub P, Meloni A, Strassburg CP, Arangino V, Tukey RH, De Virgiliis S, Manns MP. Cytochrome P450 1A2 is a hepatic autoantigen in autoimmune polyglandular syndrome type 1. *J Clin Endocrinol Metabol* 1997;82:1353-61.
45. Obermayer-Straub P, Perheentupa J, Braun S, Kayser A, Barut A, Loges S, Harms A, Dalekos G, Strassburg CP, Manns MP. Hepatic autoantigens in patients with autoimmune polyendocrinopathy-candidiasis-ectodermal dystrophy. *Gastroenterology* 2001;121(3):668-77.
46. Kerker N, Hadzic N, Davies, Portman Donaldson. De novo autoimmune hepatitis after liver transplantation. *Lancet* 1998;351:409-13.
47. Gupta P, Hart J, Millis JM, Cronin D, Brady L. De novo hepatitis with autoimmune antibodies and atypical histology: a rare cause of late graft dysfunction after pediatric liver transplantation. *Transplantation* 2001;71(5):664-8.
48. Conti F, Dousset B, Levillayer H, Gruska J. Autoantibodies after liver transplantation: a marker of allograft disease. *J Hepatol* 1997;26(suppl.):150.
49. Clemente MG, De Virgiliis S, Musu MP, Ciccinarra E. Autoimmune manifestation in pediatric liver-transplantation recipients. ESPGHAN, Geneva, 9-12 May 2001.
50. Heneghan MA, Portmann BC, Norris SM, Williams R, Muiesan P, Rela M, Heaton ND, O'Grady JG. Graft dysfunction mimicking autoimmune hepatitis following liver transplantation in adults. *Hepatology* 2001;34(3):464-70.
51. Hernandez HM, Kovarik P, Whittington PF, Alonso EM. Autoimmune hepatitis as a late complication of liver transplantation. *J Pediatr Gastroenterol Nutr* 2001;32:131-6.
52. Spada M, Bertani A, Sonzogni A, Petz W, Riva S, Torre G, Melzi ML, Alberti D, Colledan M, Segalin A, Lucianetti A, Gridelli B. A cause of late graft dysfunction after liver transplantation in children: de-novo autoimmune hepatitis. *Transplant Proc* 2001;33(1-2):1747-8.
53. Pat BR, Xiao YX, Jimin L, Guo QH. Cyclosporin A induced autoimmune disease in mice. *J Immunol* 1993;151:39-50.
54. Hernandez Albuja A, Alvarez E, Salcedo M. Autoimmune mediated liver disease after liver transplantation. *J Hepatol* 1997;26(suppl.):152.
55. Lohse AW, Obermayer-Straub P, Gerken G, et al. Development of cytochrome P450 2D6-specific LKM-autoantibodies following liver transplantation for Wilson's disease possible association with steroid-resistant transplant rejection episode. *J Hepatol* 1999;31:149-55.
56. Tan CK, Sian Ho JM. Concurrent de novo autoimmune hepatitis and recurrence of primary biliary cirrhosis post-liver transplantation. *Liver Transplant* 2001;7(5):461-5.
57. Zauli D, Grassi A, Cassani F, Ballardini G, Bortolotti R, Muratori L. Autoimmune serology of primary sclerosing cholangitis. *Dig Liver Dis* 2001;33(4):391-2.
58. Boberg KM, Spurkland A, Rocca G, Ege-land T, Saarinen S, Mitchell S, Broome U, Chapman R, Olerup O, Pares A, Rosina F, Schrupf E. The HLA-DR3, DQ2 heterozygous genotype is associated with an accelerated progression of primary sclerosing cholangitis. *Scand J Gastroenterol* 2001;36(8):886-90.
59. Angulo P, Pearce DH, Johnson CD, Henry JJ, La Russo NF, Petersen BT. Magnetic resonance cholangiography in patients with biliary disease: its role in primary sclerosing cholangitis. *J Hepatol* 2000;33(4):520-7.
60. Wilschanski M, Chait P, Wade JA, Davis L, Corey M, St Louis P, Griffiths AM, Blendis LM, Moroz SP, Scully L, et al. Primary sclerosing cholangitis in 32 children: clinical, laboratory, and radiographic features, with survival analysis. *Hepatology* 1995;22(5):1415-22.
61. Floreani A, Zancan L, Melis A, Baragiotta A, Chiaramonte M. Primary sclerosing cholangitis (PSC): clinical, laboratory and survival analysis in children and adults. *Liver* 1999;19(3):228-33.
62. Roozendaal C, Kallenberg CG. Anti-neutrophil cytoplasm autoantibodies (ANCA) in autoimmune liver disease. *Hepatogastroenterol* 1999;46:3034-40.
63. Terjung B, Spengler U, Sauerbruch T, Worman HJ. "Atypical" p-ANCA in IBD and hepatobiliary disorders react with a 50-kilodalton nuclear envelop protein of neutrophils and myeloid cell lines. *Gastroenterology* 2000;119:310-22.
64. Zauli D, Baffoni L, Cassani F, Fusconi M, Ballardini G, et al. Antineutrophil cytoplasmic antibodies in primary sclerosing cholangitis, ulcerative colitis and autoimmune disease. *Gastroenterology* 1992;102:1088-95.
65. Bergquist A, Glaumann H, Persson B, Broome U. Risk factor and clinical presentation of hepatobiliary carcinoma in patients with primary sclerosing cholangitis: a case control study. *Hepatology* 1998;27(2):311-6.
66. Broome U, Lofberg R, Veress R, Eriksson LS. Primary sclerosing and ulcerative colitis: indicator of increased neoplastic potential. *Hepatology* 1995;22(5):1404-8.
67. Kumar D, Tandon RK. Use of ursodeoxycholic acid in liver diseases. *J Gastroenterol Hepatol* 2001;16(1):3-14.
68. Wadstrom T, Ljungh A, Willen R. Primary biliary cirrhosis and primary sclerosing cholangitis are of infectious origin! *GUT* 2001;49(3):454.