

## Il caso

Vacanze di Pasqua, aprile 2010: l'Italia ancora non sa di essere in crisi economica e Agata è in vacanza con i genitori. Bahia, Rio, cascate di Iguaçu, bel mare, musica, folklore: è in Brasile! A fine maggio, la fortunata viaggiatrice (ormai rientrata da tempo in Italia) viene in ambulatorio per la comparsa, al dorso del piede, di una lesione cutanea eritemato-papulosa e pruriginosa. Il quadro, al momento, non è specifico e si decide (dopo una prima consulenza specialistica) di stare a vedere qualche giorno. La breve attesa non migliora però la situazione; le lesioni si sono propagate anche controlateralmente: al dorso dei piedi sono ora visibili lesioni serpiginose, sottili, un po' rilevate, a forma di tunnel, della larghezza di circa 1-2 mm. Il prurito è costante (Figura 1).

Che siano "Lesioni A Ricordo Vacanza Americana" o una patologia acquisita successivamente?

Proviamo a ragionare un po'... Quali potrebbero essere lesioni cutanee con aspetto grossolanamente lineare o incurvato-cercinato a localizzazione al dorso del piede? (Figura 2 e 3)

Quali quadri potrebbero presentare al dorso del piede e dare sintomatologia soggettiva (prurito)? (Figura 4 e 5).

## Di che cosa si tratta allora?

Decisiva per la diagnosi, oltre che per la morfologia, è proprio l'anamnesi positiva per un viaggio in regione "tropicale" con passeggiate a piedi nudi sulla spiaggia. Si tratta, come sospettato all'inizio, di quella che avevamo definito (giocando con le iniziali) una **Lesione A Ricordo Vacanza Americana**, cioè la...

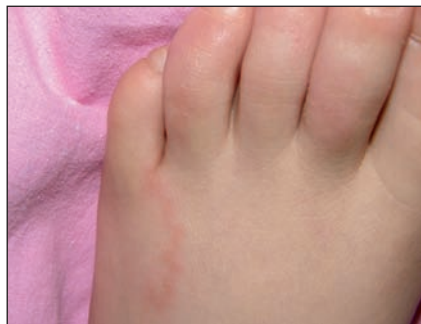

Figura 1

# LESIONI A RICORDO VACANZA AMERICANA?

MARIO CUTRONE<sup>1</sup>, ANNA BRZOSTEK<sup>2</sup>, FABRIZIO FUSCO<sup>3</sup>

<sup>1</sup>Unità Semplice di Dermatologia Pediatrica, Ospedale dell'Angelo, Mestre (Venezia)

<sup>2</sup>Pediatra di famiglia, Asiago (Vicenza)

<sup>3</sup>Pediatra di famiglia, Valdagno (Vicenza)

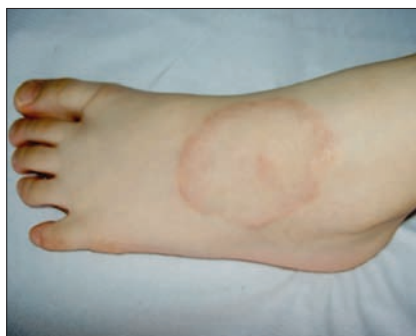

Figura 2. Il dorso del piede è la sede che viene più comunemente interessata dal **granuloma anulare** (GA). Il GA è una lesione su base autoimmunitaria, benigna e autorisolutiva. Prima di assumere il caratteristico aspetto ad anello, si presenta come una papula o un insieme di papule che progressivamente si espandono e si organizzano a formare la morfologia tipica, che dà il nome alla patologia. Il granuloma anulare, a differenza del quadro presentato dalla piccola Agata, è tipicamente asintomatico e, in particolare, non dà prurito.

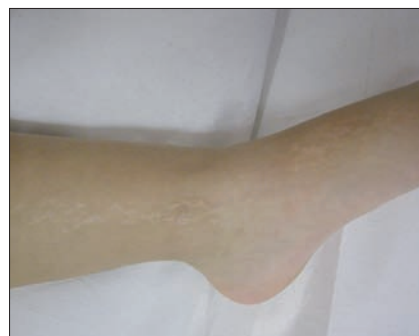

Figura 3. Il dorso del piede può essere interessato anche dal **lichen striatus** (LS) (nell'immagine già nella sua fase di ipopigmentazione post-infiammatoria). Il LS è benigno e autorisolutivo, come il granuloma anulare, in tempi medio-lunghi (orientativamente un paio di anni). La terapia con cortisone topico è a volte in grado di accelerare i tempi di risoluzione, ma solo se applicata nella fase iniziale, caratterizzata da papule in fila indiana disposte lungo le linee di Blaschko. Anche il LS, a differenza del quadro presentato da Agata, è asintomatico.

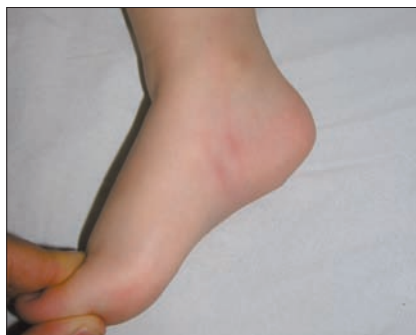

Figura 4. Le **punture d'insetto** possono tipicamente presentarsi con disposizione "colazione-pranzo-cena", cioè ripetersi linearmente dando l'impressione di una lesione elementare lineare pruriginosa o, come nell'immagine presentata, possono occasionalmente sovrainfettarsi e dare una stria linfangitica eritematosa. A differenza del quadro presentato da Agata, non evidenziano mai un andamento a zig zag.

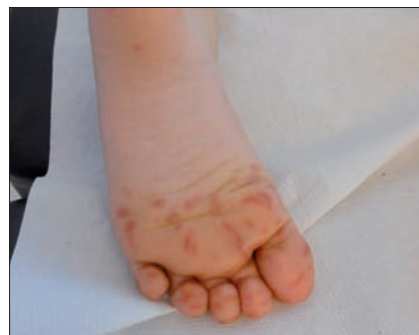

Figura 5. Le vescicole della "variante" evidenziate negli ultimi due anni della **malattia mano-piede-bocca** (MPB) (caratterizzata da onicomadesi a distanza) risultano più allungate e grandi (e quindi apparentemente "lineari") della variante "comune" di questa coxsackiosi, caratterizzata da vescicole di 1-3 mm di lunghezza. Più che pruriginose le vescicole della MPB sono riferite essere dolorose, soprattutto quando vengono colpiti bambini più grandi o adulti.

## LARVA MIGRANS CUTANEA (*creeping eruption*)

### EZIOLOGIA

La *creeping eruption* o larva migrans cutanea, detta anche *creeping disease* negli anni '70 e variamente denominata da diversi Autori (prurito dell'idraulico o del cacciatore di oche, eruzione del verme della sabbia), è un'infestazione cutanea dovuta alle larve dell'anchilostoma del cane e del gatto (*Ancylostoma caninum* e *Ancylostoma braziliense*). Gli esseri umani rappresentano un ospite finale accidentale, e acquisiscono la parassitosi generalmente camminando a piedi nudi sulla sabbia o sul suolo, contaminati dalle feci di un cane o di un gatto. I termini di larva migrans cutanea e di *creeping eruption* si riferiscono alla migrazione intradermica e sottocutanea delle larve che si manifesta tipicamente con le lesioni serpiginose<sup>1</sup>.

### EPIDEMIOLOGIA

Gli anchilostomi responsabili della larva migrans cutanea sono ubiquitari, ma le infezioni sono più frequenti nei climi più caldi, specialmente nelle zone tropicali e sub-tropicali (Sud Est asiatico, Africa, Sud America, Caraibi e Sud Est degli Stati Uniti). I soggetti a rischio sono turisti, bambini, lavoratori e chiunque sia a contatto con sabbia o terreno contaminato dalle larve<sup>2,3</sup>.

Negli ultimi anni sono stati segnalati alcuni casi autoctoni, alcuni pediatrici, di larva migrans cutanea in Europa (Germania e Francia)<sup>4,5</sup> e in Italia (Lazio e Campania)<sup>6</sup>. Tra i fattori eziopatogenetici ipotizzati ci sono l'aumento della contaminazione ambientale (viaggiatori portatori asintomatici? maggior parassitismo animale? randagismo?) in associazione alle estreme e prolungate temperature estive a elevata umidità, la cosiddetta tropicalizzazione del clima.

### CICLO VITALE DELL'ANCHILOSTOMA E MANIFESTAZIONI CLINICHE

Gli ospiti definitivi dell'anchilostoma sono il gatto e il cane. Le uova vengono eliminate con le feci e, in condizioni favorevoli (caldo-umido e ombra), si schiudono e nel giro di 1-2 giorni escono le larve (Figura 6), che crescono nelle feci o nel terreno, e nel giro di 5-10 giorni diventano larve filariformi, stadio in cui sono infettive. In condizioni favorevoli sopravvivono 3-4 settimane. A contatto con i cani e i gatti le larve penetrano attraverso la cute e successivamente nel sangue. Nello stesso modo anche gli esseri umani possono essere infestati: le larve penetrano nella cute ove si localizzano senza mai raggiungere gli organi interni, e quindi non completano i loro cicli vitali.

Clinicamente si assiste inizialmente allo sviluppo di papule eritematoso-pruriginose nel punto di penetrazione delle larve (generalmente le estremità, le superfici plantari e palmari,

ma anche glutei, dorso e altre sedi di appoggio). Due o tre giorni dopo, per il progressivo movimento del parassita nella cute e conseguente risposta infiammatoria locale dell'ospite, compaiono le tipiche lesioni rosso-brunastre, serpiginose, rilevate, intensamente pruriginose. Le lesioni generalmente regrediscono spontaneamente nel giro di 2-8 settimane (ma talvolta in mesi), in assenza di terapia specifica.

Raramente l'anchilostoma può infestare intestino, con comparsa di diarrea e malassorbimento o, per disseminazione ematogena sviluppare una malattia polmonare, con tosse che compare una settimana dopo le manifestazioni cutanee, quadro generalmente lieve e autolimitante.

### DIAGNOSI

La diagnosi si basa sull'anamnesi (è generalmente presente un precedente viaggio ai tropici, in Africa o Sud Est

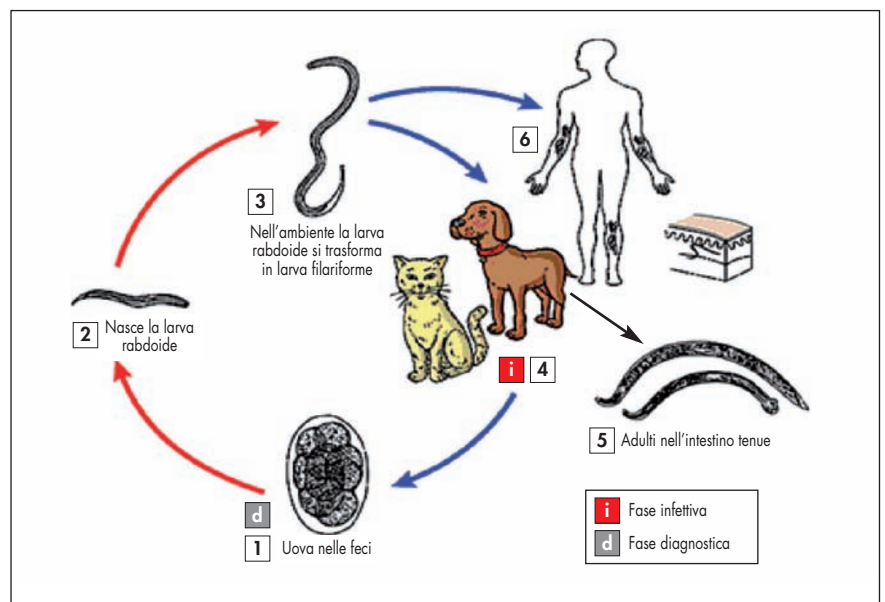


Figura 6. Ciclo vitale dell'anchilostoma (da Centers for Disease Control and Prevention. *Parasites and Health: Hookworm*, modificato).

asiatico, e tutti coloro che hanno camminato a piedi nudi o si sono seduti su una spiaggia contaminata da feci di cani e di gatti vanno considerati a rischio) e sul quadro clinico.

## TERAPIA

Il trattamento preferenziale è l'*ivermectina* (200 mcg/kg per os in unica somministrazione al giorno, per 1-2 giorni) che però in Italia è prescrivibile solo per uso veterinario. In alternativa, si può usare l'*albendazolo* (400 mg/die per os per 3 giorni, prolungabili fino a 7 giorni in caso di lesioni multiple o estese). Generalmente la sintomatologia regredisce dopo una settimana dal trattamento.

Può essere proposto anche solo un trattamento topico, con il *tiabendazolo* al 15% o l'*albendazolo* al 10%, 3 applicazioni al giorno per 7-10 giorni, ma i prodotti topici sono di difficile reperibilità<sup>7,9</sup>. Naturalmente gli antistaminici sono utili per il controllo del prurito.

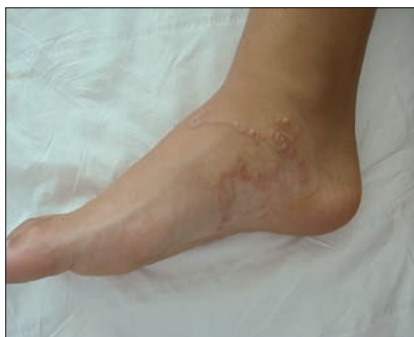Nelle *Figure 7, 8, 9, 10* sono illustrati altri esempi di questo non rarissimo quadro.

## CONCLUSIONE

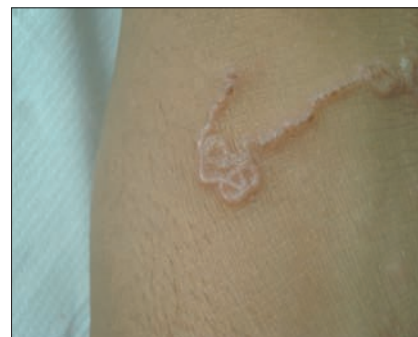Se c'è prurito e una lesione lineare progressivamente sempre più "serpiginosa" a piedi e glutei, approfondire l'anamnesi per quanto riguarda i viaggi: la diagnosi di LARVA MIGRANS è facile e la terapia risolutiva.

### Indirizzo per corrispondenza:

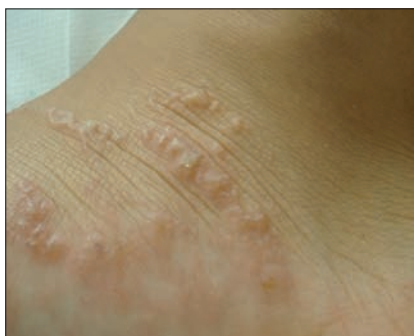Mario Cutrone  
e-mail: [cutfae@tin.it](mailto:cutfae@tin.it)



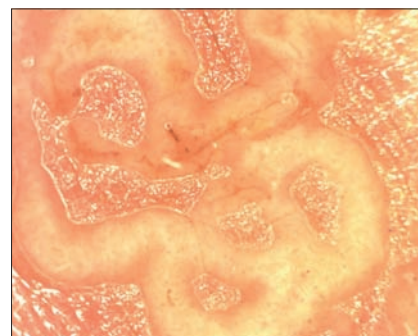
**Figura 7.** La larva cutanea migrans si localizza alle sedi che possono venire a contatto con il terreno: piedi (regione plantare, laterale e dorso del piede esposto quando si rimane sdraiati a prendere il sole a pancia in giù), glutei.



**Figura 8.** L'andamento a zig zag o figurato è tipico e praticamente esclusivo di questo quadro. I tentativi terapeutici con crioterapia normalmente provocano una "deviazione" nel percorso del larva, che evidenzia quindi delle brusche "sterzate".



**Figura 9.** In fase iniziale può prevalere un aspetto papulare e le lesioni da grattamento possono confondere le idee. Nei casi di iniziale mancata diagnosi, tuttavia, l'aspetto caratteristico figurato e a zig zag che si evidenzia in pochi giorni elimina rapidamente tutti i dubbi di diagnosi differenziale.



**Figura 10.** L'aspetto dermatoscopico, pur interessante, non aggiunge molto a ciò che si vede a occhio nudo. In questa immagine (che ingrandisce 30 volte le dimensioni reali) si confermano le curve, l'andamento sinuoso figurato e qualche angolo tipici del percorso della larva migrans.

## Bibliografia

1. Brenner MA, Patel MB. Cutaneous larva migrans: the creeping eruption. *Cutis* 2003;72(2):111-5.
2. Gillespie SH. Cutaneous Larva Migrans. *Curr Infect Dis Rep* 2004;6:50-3.
3. Lederman ER, Weld LH, Elyazar IR, et al.; GeoSentinel Surveillance Network. Dermatologic conditions of the ill returned traveler: an analysis from the GeoSentinel Surveillance Network. *Int J Infect Dis* 2008;12:593-602.
4. Müller-Stöver I, Richter J, Häussinger D. Cutaneous larva migrans (creeping eruption) acquired in Germany. *Dtsch Med Wochenschr* 2010;135:859-61.
5. Tamminga N, Bierman WF, de Vries PJ. Cutaneous larva migrans acquired in Brittany, France. *Emerg Infect Dis* 2009;15:1856-8.
6. Morrone A, Paradisi M, Paradisi A, et al. Autochthonous creeping eruption in an Italian child. *Am J Clin Dermatol* 2008;9:205-6.
7. Caumes E. Treatment of cutaneous larva migrans. *Clin Infect Dis* 2000;30:811-4.
8. Hochedez P, Caumes E. Hookworm-related cutaneous larva migrans. *J Travel Med* 2007;14:326-33.
9. Griksaitis M, Pennock V, Nair A. Cutaneous larva migrans in the paediatric foot. *BMJ Case Reports* 2010;doi:10.1136/bcr.10.2010.3406.