

EPILESSIA CON MIOCLONIE PALPEBRALI E ASSENZE

L. Marangio¹, E. Fiumana², G. La Fauci¹, R. Faggioli²

¹Scuola di Specializzazione in Pediatria, Università di Ferrara

²Clinica Pediatrica Universitaria, Arcispedale S. Anna, Ferrara

Indirizzo per corrispondenza: luciamarangio@yahoo.it

EYELID MYOCLONIA WITH ABSENCES

Key words Idiopathic generalized epilepsy, Video-EEG, Eyelid myoclonia with absences, Tic, Photosensitivity

Summary Eyelid myoclonia with absences (or Jeavons syndrome) is an idiopathic reflex generalized epilepsy, which has unique clinical and EEG features. It is characterised by the triad of: 1. eyelid myoclonia with and without absences; 2. eye closure-induced seizures, EEG paroxysms or both; 3. photosensitivity. The syndrome is not very frequent and is not well recognized in the paediatric population. We report the case of two children in whom eyelid myoclonia with absences was misdiagnosed as facial tics.

Caso 1 - C., 5 anni. Nata da taglio cesareo urgente per sofferenza fetale. Nel 1° anno di vita, sviluppo psico-motorio nella norma, deambulazione a 13 mesi. Dall'età di 2 anni la bambina veniva seguita da un servizio di Neuropsichiatria infantile per ritardo del linguaggio, difficoltà di comprensione di ordini più complessi e frasi articolate. All'età di 4 anni si aggiungevano episodi di ammiccamento oculare pluriquotidiano, accentuati dalle situazioni di stress e dalla luce molto intensa, di brevissima durata, talvolta associati a revulsione dei bulbi oculari, retropulsione del capo, e attimi di lieve perturbazione della coscienza. Questi fenomeni sono stati interpretati come tic. La persistenza dei sintomi ha portato a un approfondimento diagnostico, con valutazione neurologica pediatrica.

Caso 2 - I., 3 anni. Nato da parto eutocico da gravidanza normodecorsa. Deambulazione a 20 mesi. Seguito per ritardo del linguaggio all'età di 2 anni. Durante un ricovero per episodio febbrile vengono osservati numerosi episodi caratterizzati da chiusura prolungata degli occhi, seguita da lieve perturbazione della coscienza e revulsione dei bulbi oculari, della durata di circa 2 secondi. Dall'anamnesi emerge che gli episodi di chiusura degli occhi, interpretati dai genitori come tic, sono comparsi circa 2 mesi prima, e che si verificano soprattutto quando il bimbo è contrariato e arrabbiato. Il bimbo viene dunque inviato all'osservazione del neurologo pediatrico per studio EEG.

Studio EEG - È stato effettuato uno studio EEG standard con registrazione video-EEG in veglia in presenza di normale luce ambientale: in entrambi i casi entro 1 secondo dalla chiusura degli occhi sono comparse scariche generalizzate di punta-onde, di durata inferiore ai 3 secondi, a cui si associa clinicamente il fenomeno motorio della mioclonia palpebrale (vedi Figura). In entrambi i soggetti la chiusura degli occhi in presenza di oscurità ambientale non ha provocato alcuna scarica EEG, né alcun fenomeno clinico. La stimolazione luminosa intermittente ha determinato risposta foto-parossistica in entrambi i casi.

Discussione - Gli eventi clinici ed EEG descritti nei nostri due pazienti sono compatibili con la diagnosi di *epilessia con mioclonie palpebrali e assenze*. La frequenza di tale sindrome tra i pazienti epilettici è stimata tra l'1,25% e il 2,7%. L'esordio è tipicamente nell'infanzia, tra i 2 e 14 anni, con un picco intorno ai 6-8 anni. La sindrome ha evidenti caratteri di familiarità, i cui aspetti genetici sono però ancora poco noti. L'elemento caratterizzante della sindrome di Jeavons sono le mioclonie palpebrali, che si presentano marcate, rapide, a tipo di "flutter" o fremito palpebrale, associate a versione verso l'alto dei globi oculari e retropulsione del capo. Le crisi, brevi (3-6 sec) e pluriquotidiane, compaiono con una latenza di 0,5-2 sec dalla chiusura degli occhi in un ambiente luminoso. Crisi tonico-cloniche generalizzate, indotte dallo stimolo visivo oppure spontanee, sono presenti in oltre il 50% dei casi, soprattutto in soggetti in età adolescenziale. Queste manifestazioni possono rappresentare il motivo della prima consultazione e le mioclonie palpebrali essere riconosciute solo retrospettivamente. Raramente compaiono scosse miocloniche a carico degli arti inferiori. Nel 20% dei casi è possibile il verificarsi di uno "stato di male", anch'esso caratterizzato da episodi ripetitivi e continui di mioclonia palpebrale con lievi assenze. L'EEG e la registrazione video-EEG sono procedure diagnostiche fondamentali: le scariche sono brevi (1-6 sec), e compaiono tipicamente entro 0,5-2 sec dalla chiusura degli occhi in presenza di luce; all'evento elettrico corrisponde spesso l'evento clinico della mioclonia palpebrale. La chiusura degli occhi in oscurità totale non provoca alcuna anomalia EEG, né crisi clinica. La presenza di anamnesi positiva per mioclonie palpebrali, associata alle caratteristiche EEG sopra descritte, è molto suggestiva di diagnosi di sindrome di Jeavons, che tuttavia è spesso misconosciuta in quanto i fenomeni più lievi possono essere confusi con tic facciali. Di fronte a un paziente che presenta mioclonia palpebrale si pone infatti il problema della diagnosi differenziale tra i vari disturbi del movimento che possono comparire nell'infanzia, tra cui i tic motori.

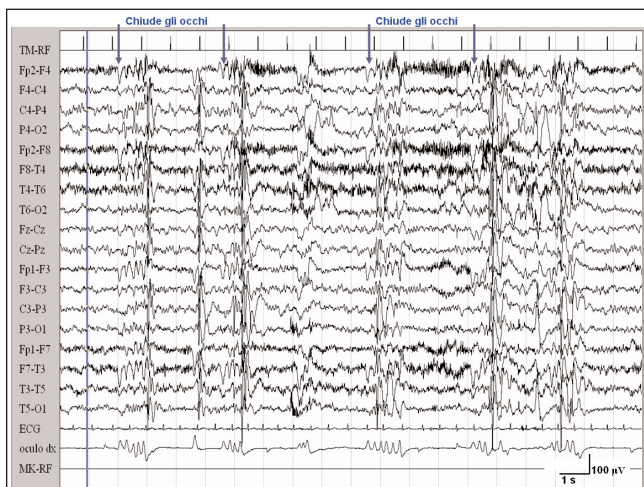


Figura. Caso 1. Numerose scariche di punta-onde e onde lente, che compaiono dopo la chiusura degli occhi.

EXTRASISTOLIA VENTRICOLARE E MALATTIA REUMATICA: UNA COINCIDENZA CLINICA O UN'ESPRESSIONE DI CARDITE REUMATICA INCIPIENTE?

S. Manieri, M.P. Mirauda, D. Salvatore, R. Abate, A. Scavone
Unità Operativa di Pediatria, Azienda Ospedaliera Regionale
"San Carlo", Potenza

Indirizzo per corrispondenza: sergio.manieri@tiscali.it

EXTRASYSTOLIC ARRHYTHMIA AND RHEUMATIC DISEASE: JUST A COINCIDENCE OR AN EVIDENCE OF CARDITIS IN THE EARLY DIAGNOSIS OF ACUTE RHEUMATIC FEVER?

Key words *Acute rheumatic fever, Extrasystolic arrhythmia, Jones criteria*

Summary *We report a case of extrasystolic arrhythmia in a young boy with high index of suspicion for acute rheumatic fever. The extrasystolic arrhythmia may be just a coincidence during acute rheumatic fever or sometimes may be an evidence of carditis in the early diagnosis of acute rheumatic fever, so a prompt initiation of treatment helps prevent cardiac involvement.*

Caso clinico - L., bambino di 9 anni, viene ricoverato per l'evidenza clinica di frequentissime extrasistoli, mai rilevate in precedenza, associate a febbre e a mialgie diffuse da diversi giorni. Da due giorni era stata intrapresa terapia antibiotica. La madre nega episodi di faringite nel recente passato anche se, a un'anamnesi più approfondita, riferisce un paio di episodi febbrili il mese precedente.

All'ingresso l'esame obiettivo mostrava condizioni generali discrete, moderata iperemia faringea e numerosissime extrasistoli. Gli esami evidenziavano incremento degli indici di flogosi (VES 64, PCR 116) e degli anticorpi per lo streptococco betaemolitico di Gruppo A (SBEGA): TAS 1070 U/ml, ADNasiB 302 U/ml. Nel corso del ricovero ha continuato a presentare episodi febbrili a carattere intermittente, associati a episodi di mialgie diffuse e di artralgie migranti agli arti inferiori, spesso notturni, senza evidenza clinica di franca artrite. Costanti sono state le extrasistoli, soggettivamente non avvertite dal ragazzo. Sono proseguiti gli accertamenti sia strumentali (Rx torace ed ecografia addominale nella norma) sia ematochimici, con normalità di emocoltura, Widal-Wright, anti-*Mycoplasma*, Pattern EBV, anti-adenovirus, anti-parvovirus B19, reazione alla Mantoux, auto-anticorpi. Gli anticorpi anti-SBEGA sono risultati in graduale aumento nei controlli seriatati effettuati (1580 U/ml per il TAS e di 906 U/ml per ADNasiB). È stato eseguito un Holter dinamico che ha evidenziato l'esistenza di numerosissimi battiti ectopici ventricolari (BEV) monomorfi isolati (circa 26.000), anche in sequenza bi e trigemina.

Nel sospetto di Malattia Reumatica (MR) è stato eseguito l'ecocardiogramma che non ha evidenziato anomalie cardiache. Per la persistenza della febbre abbiamo intrapreso la terapia antibiotica parenterale senza beneficio. Ha anche assunto ketoprofene e poi acido acetilsalicilico senza influenze positive sulla sintomatologia febbrile e sulle extrasistoli. Il sospetto che l'aritmia extrasistolica potesse essere collegata a una flogosi cardiaca, seppur non documentata, ci ha indotti a intraprendere la terapia

steroidica, indicata nei casi di cardite reumatica. Già dopo un giorno le extrasistoli sono diminuite drasticamente e dopo due giorni il piccolo è sfebbrato. A distanza di una settimana abbiamo verificato sia la normalizzazione degli indici di flogosi sia la riduzione del valore degli anticorpi anti-SBEGA. È stato ripetuto l'Holter dinamico che ha documentato la notevole riduzione delle extrasistoli: circa 14.000 battiti a QRS largo di natura ventricolare, isolati e monomorfi. Abbiamo ripetuto un ecocardiogramma che ha confermato la normalità morfo-funzionale. Si è ritenuto opportuno continuare la terapia steroidica come da cardite in atto o incipiente e di seguire nel tempo l'evoluzione clinica. L'Holter dinamico a distanza di un mese dalla sospensione della terapia steroidica mostrava una condizione di extrasistolia sostanzialmente invariata rispetto al controllo precedente.

Discussione - La MR è affezione sistemica a patogenesi immunomediata, determinata da un'infezione da SBEGA. La condizione si verifica a distanza di tempo da una faringite da SBEGA. L'artrite è la manifestazione più frequente (95% dei casi), mentre il coinvolgimento cardiaco costituisce la manifestazione più grave per le sequele emodinamiche che ne possono derivare. La diagnosi si basa sui classici criteri di Jones, in presenza di evidenza documentata di infezione da SBEGA. Per la diagnosi è necessaria la presenza di due criteri maggiori oppure di un criterio maggiore e due criteri minori.

Nel nostro paziente abbiamo verificato l'esistenza di diversi criteri minori (febbre, artralgia, indici di flogosi) in presenza di infezione da SBEGA, mentre non si è reso manifesto nessuno dei criteri maggiori. Tuttavia, la storia e l'evoluzione clinica restano molto probanti per MR così come risulta essere evidente un meccanismo immunomediato "reattivo" alla infezione da SBEGA: basti considerare l'inefficacia della terapia antibiotica parenterale e, viceversa, il ruolo risolutivo della terapia steroidica. Il nodo cruciale per la diagnosi presunta di MR è stata la presenza dell'aritmia, in qualche modo collegata all'infezione da SBEGA: il paziente non aveva mai avuto episodi di extrasistoli negli anni precedenti (l'ultima visita risaliva a una settimana prima). Il bambino presentava episodi febbrili da diversi giorni ed è noto che la febbre in talune circostanze può causare aritmie. È anche vero che le extrasistoli ventricolari sono un reperto spesso casuale e relativamente frequente in età pediatrica e raramente associabili a una precisa eziologia, e in assenza di una cardiopatia organica dimostrabile si può parlare di una condizione di extrasistolia ventricolare in cuore sano. Nel nostro caso sono state effettuate due valutazioni cardiologiche clinico-strumentali senza rilevare alterazioni cardiache ecograficamente e/o clinicamente manifeste. E questo non è stato fatto per cercare a tutti i costi un criterio maggiore per la diagnosi di MR, ma piuttosto per avvalorare l'ipotesi che disturbi del ritmo non sintomatici possano anticipare il danno cardiaco, e poter formalizzare così la diagnosi di MR nel rispetto dei criteri di Jones. Dall'analisi della letteratura sono riportati alcuni casi di MR svelata da alterazioni della conduzione atrio-ventricolare, e successivamente confermata dalla presenza dei classici criteri di Jones, inclusa l'evidenza ecocardiografica di un danno cardiaco morfo-funzionale. A nostro avviso, nella definizione diagnostica di una MR molto probante, ma non certa per la mancanza di almeno un criterio maggiore, se si evidenziano disturbi persistenti del ritmo cardiaco precedentemente misconosciuti andrebbe considerata l'esistenza di cardite reumatica e andrebbe iniziato il trattamento steroideo anche in assenza di alterazioni cardiache ecograficamente documentabili.

Le **pagine elettroniche (pagine verdi)** riportano in breve alcuni contributi che compaiono per esteso sul **sito web** della rivista (www.medicobambino.com). Il sommario delle pagine elettroniche è riportato a pag. 277. Uno dei due **"Casi contributivi"** riporta la controversa relazione tra la comparsa di extrasistoli ventricolari, in assenza di segni di cardite, in un bambino che presentava solo dei criteri minori per la diagnosi di malattia reumatica (MR). **"Il commento"** discute del non raro riscontro di aritmia ventricolare benigna nel bambino, in merito alle possibili cause, all'inquadramento e alla relazione con la MR, in assenza di segni di cardiopatia. Ritorna la rubrica **"Appunti di terapia"** che riporta i risultati di un trial sull'uso dell'ivermectina per via orale, in singola dose (non disponibile in Italia), nel trattamento dei casi di pediculosi resistenti ai comuni trattamenti. Diversi studi in letteratura hanno dimostrato l'efficacia del paracetamolo, dato profilatticamente prima della vaccinazione, allo scopo di ridurre il dolore e le reazioni febbrili. In **"Occhio all'evidenza"** vengono riportati i risultati dell'RCT pubblicato su *Lancet*, che avrebbero confermato la validità del farmaco nel ridurre le reazioni febbrili in corso del primo ciclo vaccinale, ma anche la riduzione della risposta immunitaria post-vaccinale nel gruppo trattato con paracetamolo rispetto al gruppo controllo. Un invito, per chi non lo avesse ancora fatto, a visitare il nuovo **"Blog di Medico e Bambino"** nella pagina principale del sito e a partecipare attivamente alla discussione.