

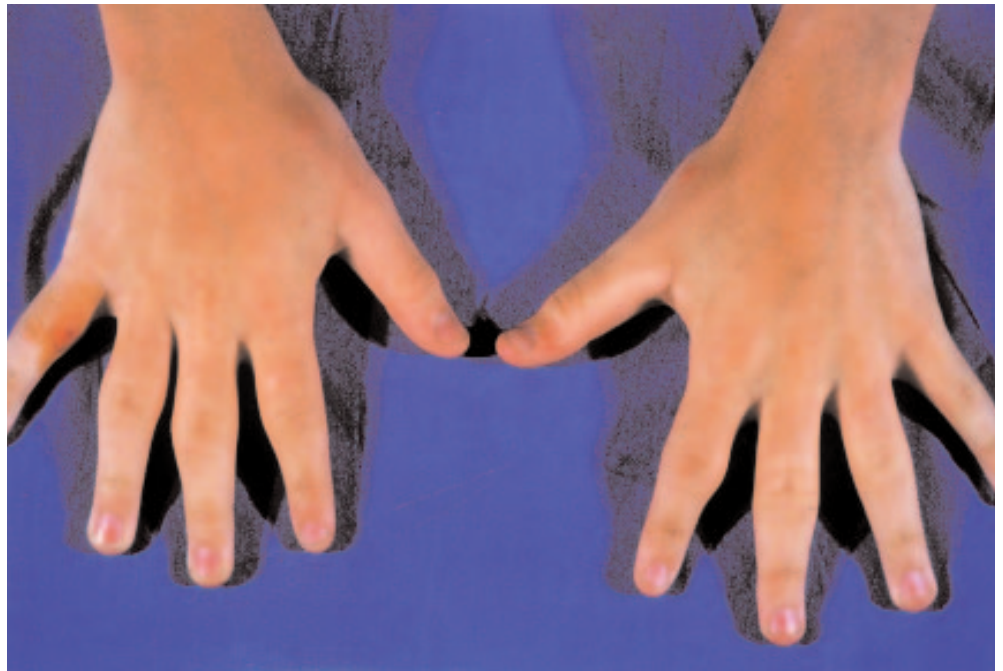
Due ragazzi, di 15 e 16 anni, presentavano, da 1 e 5 anni rispettivamente, una tumefazione non dolente a livello delle articolazioni interfalangee prossimali di entrambe le mani. In entrambi i casi era stata sospettata un'artrite cronica, e i pazienti erano stati sottoposti a estese indagini con risultati negativi. L'esame obiettivo evidenziava tumefazione diffusa della regione interfalangea prossimale del secondo, terzo, quarto e quinto dito di entrambe le mani, con cute sovrastante secca e ipercheratosica (vedi figura); l'esame delle restanti articolazioni era negativo. Tutti e due i pazienti riferivano assenza di militazione funzionale o rigidità mattutina. Le indagini di laboratorio mostravano normalità degli indici di flogosi, del calcio, del fosforo e della fosfatasi alcalina; gli indici di funzionalità epatica e renale erano normali. La determinazione degli anticorpi antinucleo e del fattore reumatoide era negativa. Il radiogramma delle mani rivelava tumefazione dei tessuti molli circostanti le articolazioni interfalangee prossimali, le cui superfici articolari apparivano nette. L'ecografia confermava la tumefazione dei tessuti molli, e mostrava assenza di sinovite. Nel primo paziente è stata eseguita una biopsia cutanea, che ha evidenziato aumento del tessuto fibroso collagenico nel derma, con aree di acantosi e ipercheratosi nell'epidermide sovrastante. A un approfondimento anamne-

Tumefazioni simmetriche non dolenti a carico delle dita delle mani

C. MALATTIA, S. BURATTI, F. TEMPORINI, S. VIOLA, A. RAVELLI, A. MARTINI
Dipartimento di Scienze Pediatriche, IRCCS Policlinico "S. Matteo", Pavia

stico è emerso che tutti e due i ragazzi avevano un carattere molto emotivo, e avevano preso l'abitudine di stropicciarsi o stirarsi in maniera coercitiva le dita delle mani. Inoltre entrambi frequentava-

no una scuola superiore difficoltosa, ed erano profondamente impegnati a ottenere il massimo rendimento negli studi. Sulla base di questi reperti è stata posta la diagnosi di ...



La "pachidermodattilia" è una rara condizione clinica, caratterizzata da diffusa tumefazione fusiforme o "a bulbo" della cute che riveste le articolazioni interfalangee prossimali. È definibile come una fibromatosi benigna, e si osserva più comunemente nei maschi adolescenti. L'esame istologico delle aree colpite evidenzia tipicamente ispessimento della

componente fibroblastica e collagenica del derma, con estensione delle fibre di collagene nel tessuto sottocutaneo. L'epidermide sovrastante mostra spesso acantosi e ipercheratosi pronunciate. La pachidermodattilia è frequentemente secondaria al traumatismo meccanico continuo delle dita, e si osserva in soggetti che hanno l'abitudine di sfregarsi

ripetutamente e inconsapevolmente le dita delle mani. È importante differenziare questa condizione da altre patologie che determinano tumefazione delle articolazioni interfalangee prossimali, come l'artrite idiopatica giovanile, al fine di evitare accertamenti diagnostici e di rassicurare i pazienti sulla benignità della loro condizione.