

Queste pagine rappresentano la finestra su "Medico e Bambino" cartaceo dei contributi originali delle pagine elettroniche. I testi in extenso sono pubblicati on line.

## DISTURBI EXTRAPIRAMIDALI DA INAPPROPRIATA PRESCRIZIONE DI ANTIEMETICI: DUE CASI CLINICI

E. Desiderio<sup>1</sup>, S. Ciccone<sup>2</sup>, G. Gaiba<sup>2</sup>, G. Guerrini<sup>2</sup>, A. Paladini<sup>2</sup>

<sup>1</sup>Clinica Pediatrica, <sup>2</sup>Scuola di Specializzazione in Pediatria, Azienda Ospedaliera Universitaria Sant'Anna, Ferrara

Indirizzo per corrispondenza: desiderioelena@libero.it

### EXTRAPYRAMIDAL DISORDERS DUE TO AN INAPPROPRIATE PRESCRIPTION OF ANTIEMETICS: TWO CLINICAL CASES

**Key words** Vomiting, Acute gastroenteritis, Antiemetics, Extrapiramidal disorders

**Summary** Nausea and vomiting are frequent in infancy and in preschool age, particularly during gastroenteritis. Guidelines about acute gastroenteritis underline the importance of correct oral rehydration and early refeeding; the use of antiemetics is not recommended. Nevertheless, due to the importance given to this symptom, the use of these drugs is widespread and produces limited benefits if compared with their relevant side effects. The article describes the clinical cases of two patients who came to the paediatric unit for extrapyramidal syndrome due to *clebopride* and *metoclopramide*.

**Caso clinico 1** - F., 10 anni, gastroenterite acuta (AG) febbrile. Nonostante il rapido sfebbramento e la scomparsa del vomito, per la persistenza di dolore addominale il curante prescrive *clebopride* (3 cpr da 0,5 mg/die). In terza giornata, dopo aver assunto complessivamente 6 mg, il bambino ha lamentato cervicocolgia e deviazione del capo a destra, seguiti da difficoltà ad aprire la bocca con digrignamento dei denti e difficoltà ad articolare le parole; successivamente annebbiamento del visus a carico dell'occhio sx. Rileviamo inizialmente contrattura a carico dei muscoli del collo e masseteri con deviazione del capo a dx. Restante obiettività generale e neurologica nella norma. Nel sospetto di un torcicollo miogeno viene somministrato *paracetamolo* ev. Dopo alcuni minuti comparsa di spasmi distonici della durata di qualche minuto che coinvolgono alternativamente i muscoli del collo di entrambi i lati, i muscoli masseteri e temporali con movimenti di deviazione dello sguardo e contrattura dell'orbicolare. Si somministra prima *diazepam* per os e successivamente 1 fiala da 10 mg ev. Dopo circa un'ora si osserva miglioramento della sintomatologia con risoluzione del quadro distonico. Gli esami ematochimici risultano nella norma. Dopo 4 giorni viene dimesso con diagnosi di sindrome distonica da *clebopride*.

**Caso clinico 2** - J., 1 anno, giunge in PS appena tornata dal Marocco. Durante il viaggio in nave ha presentato febbre, vomito e diarrea, in seguito alla somministrazione, da parte del medico di bordo, di farmaci non specificati per via intramuscolare. All'esame obiettivo T 38,8 °C, pianto lamentoso, lieve rigidità nucale, tendenza alla deviazione degli occhi verso dx, lesioni crostose impetiginizzate al tronco e agli arti. Nel sospetto iniziale di meningite si esegue rachicentesi con fuoriuscita di liquor cerebrospinale limpido. L'esame chimico-fisico e colturale risulta negativo. Gli esami ematochimici mostrano leucocitosi neutrofila con aumento della PCR, negative urinocoltura e coprocultura. Si inizia terapia antibiotica con *ceftriaxone* ev. Per la persistenza del qua-

dro neurologico e alla luce della negatività dell'esame liquorale, viene eseguita TC cerebrale (risultata negativa per lesioni occupanti spazio) e sorprendentemente la sintomatologia neurologica si risolve dopo somministrazione di *midazolam* ev utilizzato per la sedazione. A un approfondimento anamnestico emerge che il medico di bordo avrebbe somministrato *metoclopramide* im e supposte di *domperidone*.

**Discussione** - Le linee guida attuali per il trattamento della AG nel bambino sottolineano l'importanza dell'utilizzo, nelle forme a lieve-media disidratazione, delle soluzioni reidratanti orali e della precoce rialimentazione. L'infusione elettrolitica è raccomandata per i casi di disidratazione grave. La reidratazione enterale per via naso-gastrica è altrettanto efficace, se non migliore, di quella ev poiché ha meno effetti collaterali e necessita di minor tempo di ricovero. L'utilizzo di antiemetiche è invece controverso in quanto mancano evidenze che giustifichino il loro uso. Gli unici studi clinici che hanno dimostrato l'efficacia degli antiemetiche nel vomito da AG riguardano l'ondansetron che non ha una formale licenza di uso per questa indicazione.

Bisogna sempre considerare che esistono potenziali effetti collaterali associati a tali farmaci (*clebopride*, *metoclopramide* e anche *domperidone*), come la letargia e i sintomi extrapiramidali causati dall'azione anti-dopaminergica. I fattori che influenzano maggiormente la presentazione di effetti collaterali da antiemetiche sono: la giovane età, la dose e/o i fattori idiosincrasici/familiari individuali responsabili dell'alterata metabolizzazione epatica del farmaco. Le reazioni distoniche sono rare (0,2%) ma raggiungono una frequenza del 25% in età pediatrica.

Le manifestazioni extrapiramidali sono rappresentate da: movimenti involontari della lingua e della bocca, blefarospasmo, trisma, torcicollo, opistotono, tremore a riposo, rigidità e bradiacinesia degli arti, acatisia, spasmi dei muscoli extra-oculari con crisi oculogire, discinesie tardive potenzialmente irreversibili, disartria, diplopia, strabismo e nistagmo. Sono segnalate anche letargia, alterazione dello stato di coscienza, confusione, cefalea, allucinazioni, diarrea e convulsioni. In genere questi effetti collaterali insorgono entro 36 ore dall'inizio del trattamento; recedono entro 24 ore interrompendo la somministrazione del farmaco e/o instaurando la terapia con benzodiazepine.

Tutti i medici dovrebbero conoscere e considerare i potenziali rischi di un approccio farmacologico nei confronti del vomito, che è uno dei sintomi più frequenti dell'età pediatrica, a fronte di un beneficio molto discusso. Dopo aver escluso la presenza di una disidratazione grave o di un vomito incoercibile tale da compromettere l'efficacia della terapia reidratante orale, il medico deve considerare che la gestione delle aspettative, delle ansie e l'educazione dei genitori ai fini terapeutici, rappresentano l'aspetto più importante per un approccio efficace al bambino con AG. È stato infatti ampiamente dimostrato che la somministrazione di piccole quantità di soluzione reidratante, a intervalli frequenti, rappresenta il migliore approccio per una reidratazione sicura ed efficace.

La crescente prescrizione di antiemetiche, soprattutto sul territorio, ci induce a considerarne gli effetti collaterali prima della prescrizione, ma non solo: può essere importante sospettarne l'utilizzo in caso di sintomi neurologici aspecifici in corso di AG; infatti un'anamnesi approfondita, con domande mirate, risulterà più utile di indagini strumentali.

## DUE SORELLE CON GLOSSITE E STENOSI ESOFAGEA

J. Barp, A. Montemaggi, M. Paci, I. Cianchi, P. Pelosi, P. Lionetti  
Dipartimento per la Salute della Donna e del Bambino,  
Università di Firenze, Ospedale Meyer, Firenze

Indirizzo per corrispondenza: paolo.lionetti@unifi.it

## TWO SISTERS WITH GLOSSITIS AND ESOPHAGEAL STENOSIS

**Key words** Lichen planus, Glossitis, Esophageal stenosis,  
Oral mucosal lesions

**Summary** The Authors present the case of an 11-year-old Eritrean girl with a 3-year history of glossitis and dysphagia due to esophageal stenosis, eating difficulty and risk of malnutrition. After an extensive workout the diagnosis of Lichen Planus (LP) was made. Retrospectively the same diagnosis was then made also for her sister who had esophageal stenosis without oral active lesions. LP is a chronic inflammatory disorder of unknown etiology affecting mainly skin and the involvement of mucous membranes, hairs and nails is also possible. Although relatively common in adults, it is a rare disease in childhood, and only a few cases are reported in literature. Lichen Planus should be considered in the differential diagnosis of oral mucosal white patches in children, particularly those of Asian and African origins.

**Caso clinico** - Riportiamo il caso di una bambina eritrea di 11 anni giunta alla nostra osservazione per la presenza di glossite cronica e disfagia per i cibi solidi. Da tre anni presentava un'eruzione non meglio specificata sulla superficie dorsale della lingua, seguita da disepitelizzazione e fissurazione, con sensazione dolorosa e conseguente difficoltà ad alimentarsi. Venivano inoltre riferiti, negli ultimi due anni, saltuari episodi di disfagia per i cibi solidi, mai per quelli liquidi. Nella storia clinica non risultava nessun episodio di ingestione di sostanze caustiche. A livello cutaneo erano presenti lesioni micropapulose rilevate, prevalentemente localizzate alla regione laterale dei piedi, ginocchia, gomiti e, più diradate, agli arti superiori e inferiori e alla superficie posteriore del tronco. Tali lesioni si risolvevano con desquamazione e leucodermia. Veniva inoltre precisata la comparsa di prurito alla fotoesposizione e al calore. Nel cavo orale era presente una lesione ulcerativa coperta di fibrina a livello del terzo medio della superficie dorsale della lingua (Figura 1).

Per un analogo quadro clinico è seguita, dal 2007, la sorella minore, giunta alla nostra osservazione per eseguire accertamenti in merito a disfagia e arresto della crescita staturo-ponderale. La bambina presentava anche disepitelizzazione della superficie dorsale della lingua, senza la presenza di chiare lesioni ulcerative. Nonostante i vari accertamenti eseguiti e le ripetute EGDS (che hanno messo in evidenza una stenosi esofagea serrata, sottoposta a dilatazioni per via endoscopica), non si è mai giunti a una diagnosi eziologica specifica.

Per il quadro cutaneo è stata richiesta una consulenza dermatologica che ha posto indicazione a eseguire la biopsia nel sospetto di **Lichen Planus** (LP), e il referto istologico ha confermato tale diagnosi. È stata suggerita la possibilità che la malattia orale avesse coinvolto anche l'esofago, ed è stata iniziata una terapia steroidea sistemica. A un controllo successivo veniva riferito un miglioramento soggettivo della sintomatologia dolorosa e della disfagia con ripresa dell'alimentazione e buon recupero staturo-ponderale. Le lesioni cutanee apparivano migliorate ma persistevano pratica-

mente invariate le lesioni al cavo orale; per tale motivo è stato ritenuto opportuno proseguire la terapia cortisonica, iniziando nello stesso tempo una terapia di fondo con azatioprina. A un successivo controllo la bimba stava bene, i dati auxologici avevano subito un ulteriore, lieve, incremento e le lesioni orali apparivano migliorate, con una parziale riepitelizzazione della superficie linguale. Il riscontro alla EGDS di stenosi esofagea in corrispondenza del terzo superiore dell'esofago, insieme alla rivalutazione del caso della sorella con biopsie del cavo orale, ha consentito di porre nelle due bambine la stessa diagnosi di LP a manifestazione mucocutanea.

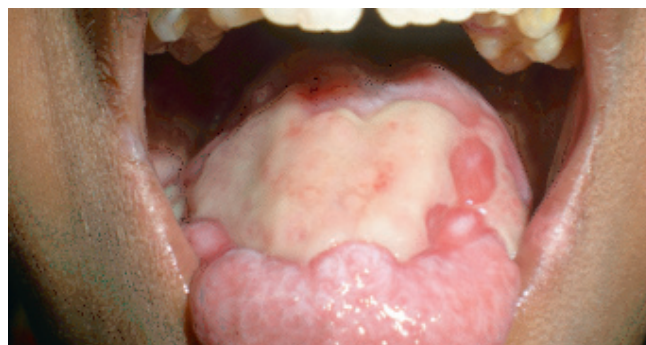
**Discussione** - Il LP è una condizione patologica di origine complessa e multifattoriale. Si tratta di una malattia muco-cutanea, la cui base patogenetica sembra riconducibile a una risposta infiammatoria cellulo-mediata (linfocita T-dipendente) che fa seguito a un cambiamento antigenico indotto nella cute o nelle mucose in pazienti predisposti. È considerato molto raro nei bambini, con una percentuale di manifestazione al di sotto dei 20 anni pari a circa il 2-3% dei casi totali.

Dal punto di vista clinico il *LP cutaneo* si presenta come un'eruzione papulare con elementi poligonali violacei, pruriginosi, ad apice smusso, localizzati tipicamente agli arti (superficie flessoria di avambracci, polsi e caviglie), ma che possono comparire anche a livello del volto, del collo e del tronco.

Le lesioni possono manifestarsi anche in qualunque ambito della mucosa buccale con sensazione di bruciore aggravata dall'ingestione di solidi o liquidi, vero e proprio dolore, sanguinamento. Contrariamente al LP cutaneo, che è autolimitante, il *LP orale* ha un andamento cronico, raramente va incontro a remissione spontanea e può essere fonte di una significativa morbidità. La diagnosi di LP è essenzialmente clinica, ma può essere supportata, nei casi dubbi, dall'esame istologico.

Anche se non abbiamo identificato nessuno degli ascendenti delle due pazienti affetto da malattia, la presenza dello stesso quadro clinico in entrambe le sorelle fa supporre che si tratti di una forma familiare. La possibilità che il LP si presenti in tale forma è effettivamente nota, ma considerata rara, con una percentuale di incidenza che varia dall'1% all'11% del totale dei pazienti affetti da LP. La forma familiare è caratterizzata da una più precoce età di insorgenza, da una presentazione clinica atipica, grave, variabile fenotipicamente, e con elevata tendenza a cronicizzare. Nei caratteri di atipicità rientrerebbe anche il coinvolgimento dell'esofago.

La terapia farmacologica si avvale fondamentalmente di farmaci immunosoppressori.



**Figura 1.** Lesione ulcerativa coperta di fibrina a livello della superficie dorsale della lingua.

Le **pagine elettroniche (pagine verdi)** riportano la sintesi di alcuni dei contributi che compaiono per esteso sul **sito web** della rivista ([www.medicoebambino.com](http://www.medicoebambino.com)). Il sommario delle pagine elettroniche è riportato a pag. 209. I due **Casi contributivi** riportati in sintesi meritano di essere letti per esteso, in particolare quello sui possibili eventi avversi causati dai farmaci antivomito: la lettura dà una visione completa ed esaustiva del profilo dei rischi e benefici (molto dubbi) associati a tale trattamento. I quattro **Poster degli specialisti** sono, come al solito, nella loro brevità, di estremo interesse e utilità pratica. Segnaliamo in particolare l'indagine sull'utilizzo sempre più diffuso delle medicine alternative-complementari nella Regione Calabria. Tra i **Casi indimenticabili** da non perdere il racconto di un lattante con un danno iatrogeno dovuto a una cura "eccessiva" del moncone ombelicale, evenienza non rarissima e sulla quale c'è solo da imparare. *Medico e Bambino* torna a parlare di vitamina D in **Appunti di terapia**: quale deve essere la dose giusta da utilizzare come profilassi nel neonato a termine?