

# La diagnosi di ittero colestatico nel neonato

GIUSEPPE MAGGIORE, SILVIA CAPRAI

Dipartimento di Medicina della Procreazione e dell'Età Evolutiva, Università degli Studi di Pisa

L'ittero colestatico neonatale è un evento raro (1/2500 nascite), con un'elevata probabilità di essere misconosciuto e diagnosticato con un ritardo che può compromettere il successo terapeutico, per l'atresia delle vie biliari: le sue manifestazioni sono assai più discrete e subdole di quanto si creda, e l'esordio clinico può verificarsi fin nel terzo mese, anche drammaticamente (emorragia cerebrale). La diagnosi si basa su semplici rilievi clinici (l'ittero e il colore delle feci), e su semplici rilievi strumentali (biopsia, contrastografia) che non lasciano margine all'errore.

Il neonato è particolarmente esposto alla possibilità di sviluppare una colestasi a causa dell'immaturità dei meccanismi che presiedono alla secrezione e alla escrezione dei componenti biliari<sup>1</sup>.

Gli itteri colestatici in periodo neonatale si caratterizzano:

- per una frequenza relativamente elevata (1 su 2500 nati)<sup>2</sup>;
- per la molteplicità delle cause;
- per la presenza, tra queste, di alcune condizioni di particolare severità prognostica che potranno necessitare, in tempi successivi, di un trapianto di fegato.

Il ruolo del pediatra generalista di fronte a un ittero colestatico è di primaria importanza, e riguarda:

- il riconoscimento precoce della natura colestatica dell'ittero;
- la prevenzione degli incidenti emorragici dovuti a una carenza di vitamina K secondaria alla presenza di una colestasi subclinica o clinicamente evidente;
- il sospetto precoce di un'atresia biliare davanti a un quadro clinico suggestivo;
- il rapido orientamento del neonato verso un centro di diagnosi e cura in cui esistano specifiche competenze di epatologia pediatrica.

L'atresia biliare è la più frequente causa di colestasi nel neonato, e la sua prognosi correla direttamente con la

## DIAGNOSIS OF CHOLESTATIC JAUNDICE IN THE NEWBORN BABY

(Medico e Bambino 18, 157-161, 1999)

### Key words

Jaundice, Biliary atresia, Neonatal cholestasis

### Summary

The incidence of cholestatic jaundice in newborn babies is 1/2500 live births. Biliary atresia is the most frequent single cause of neonatal cholestasis, its frequency is 1/10.000 live births. The prognosis is strictly related to early surgical treatment since 80% of infants treated before 6 weeks of age are jaundice-free at age 3 years. Over 50% of children with biliary atresia are referred too late, after 6 weeks of age. Late onset haemorrhagic disease of the newborn may cause severe bleeding in about 4/100.000 live births. The bleeding is often intracranial and may be associated with permanent brain damage.

All forms of cholestatic jaundice should be treated with parenteral vitamin K and should be carefully investigated to exclude biliary atresia.

precocità con cui è effettuata la terapia chirurgica. In particolare, l'intervento correttivo di Kasai (dal nome del chirurgo giapponese Morio Kasai che lo descrisse nel 1959) o epatoportoenterostomia deve essere effettuato non appena si confermi il sospetto diagnostico, e comunque entro 6 settimane di vita<sup>3</sup>. Perché questo sia realizzabile, l'iter diagnostico di un'atresia biliare deve essere completato entro il primo mese. L'esperienza sfortunatamente mostra che la diagnosi di atresia continua a essere posta con ritardo, se si considera che l'età media all'intervento è ancora di 71 giorni. Le cause di questo ritardo sono numerose, e si situano a varie tappe della breve storia naturale di un bambino con atresia biliare: dalla vita intrauterina fino al ricovero in ambiente specialistico.

## PRESENTAZIONE

L'ittero colestatico (anche quello da atresia delle vie biliari) è ad esordio relativamente tardivo (1° mese) e può accompagnarsi a decolorazione anche solo parziale e/o intermittente delle feci.

La colestasi in periodo neonatale è una sindrome clinica pluri etiologica secondaria a un ostacolo al flusso biliare, indipendentemente dalla sua sede.

Il pediatra può trovarsi di fronte al problema diagnostico di un ittero colestatico sia in periodo prenatale che post-natale.

In periodo prenatale:

- il riscontro di una immagine ipoecogena dell'ilo epatico,

- l'assenza di una immagine colecistica a una esplorazione ecografica iterativa;
  - la presenza di elementi ecografici suggestivi di una polisplenia,
  - il riscontro di una bassa attività  $\gamma$ -glutamyl-transferasica (gGT) nel liquido amniotico alla 18<sup>a</sup> settimana,
  - la presenza di una elevata attività gGT nel sangue fetale,
- devono far sospettare fortemente una atresia biliare nel caso si sviluppi un ittero colestatico in periodo post-natale.

L'esordio più comune di una malattia colestatica è abitualmente nel primo mese di vita post-natale, o comunque entro il primo trimestre, con la comparsa di un ittero cutaneo e sclerale.

Più raramente la colestasi può esordire con una decolorazione parziale e/o intermittente delle feci, o con il quadro di una sindrome emorragica (talora a sede endocranica), secondaria a un deficit tardivo dei fattori vitamina K-dipendenti del complesso protrombinico (Figura 1).

Altre rare circostanze di diagnosi di una colestasi neonatale sono un addome acuto in caso di perforazione spontanea delle vie biliari o una infezione batterica a sede extraepatica (colestasi intraepatica rivelatrice di una pielonefrite acuta) o epatica (colangite batterica rivelatrice di una litiasi biliare).

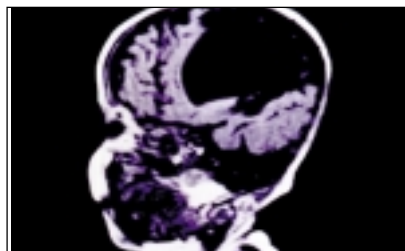


Figura 1. Enorme formazione cistica post-emorragica, esito di emorragia endocranica spontanea da deficit "tardivo" di vitamina K in un paziente con colestasi intraepatica a spontanea risoluzione.

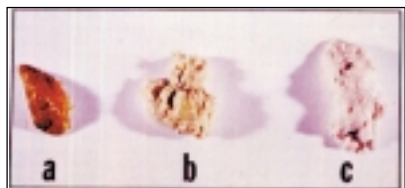

Figura 2. Aspetto delle feci di un neonato sano (a) e di un neonato con colestasi incompleta (b) e completa (c).

## DIAGNOSI

La diagnosi di colestasi si basa su alcuni elementi clinici semplici. L'ittero si accompagna a feci parzialmente o totalmente decolorate (le feci del neonato sono color giallo-oro), a urine colorate (abitualmente le urine nel neonato sono trasparenti) e al riscontro di una epatomegalia di grado variabile.

*Gli esami di laboratorio possono essere ingannevoli (bilirubinemia solo moderatamente aumentata, false immagini ecografiche) oppure costosi, di difficile esecuzione e poco specifici (scintigrafia epatobiliare) e, soprattutto, rischiano di "trascinare" i tempi diagnostici. L'iter deve essere dunque semplice e chiaro.*

Negli itteri a bilirubina non coniugata l'esame clinico sarà precocemente orientativo per la presenza di urine trasparenti, di feci normocolorate e per l'assenza di epatomegalia. Il prurito è generalmente assente nel neonato con colestasi, ma può manifestarsi a partire dalla fine del primo mese. La bilirubina è aumentata prevalentemente nella sua componente coniugata e, a differenza dei più comuni itteri protratti del periodo neonatale (ittero da latte materno) in cui l'aumento è a carico esclusivo della quota di bilirubina non coniugata, è presente una bilirubinuria (diazo-stick sulle urine).

Tra gli itteri a bilirubina coniugata è inoltre importante distinguere quelli in cui la funzione epatocellulare è normale, come documentato dalla normale attività del complesso protrombinico eventualmente dopo la somministrazione parenterale di vitamina K1 (itteri colestatici

## PRINCIPALI CAUSE DI COLESTASI NEL NEONATO

Sede della lesione	Condizione morbosa
INTERO ALBERO BILIARE	Atresia biliare Colangite sclerosante a esordio neonatale
VIE BILIARI INTRAEPATICHE	Infezioni  <i>Prenatali:</i> CMV, toxoplasmosi, sifilide, rosolia <i>Perinatali:</i> infezioni batteriche <i>Post-natali:</i> pielonefrite da <i>E. coli</i>  Errori congeniti del metabolismo  Colestasi familiare progressiva (M. Byler) Deficit di alfa-1-antitripsina Fibrosi cistica Malattia di Niemann-Pick tipo II Malattia di Gaucher Malattie perossisomiali Citopatie mitocondriali Errori della sintesi degli acidi biliari primari  Paucità duttulari  Sindrome di Alagille Paucità non sindromiche  Colestasi neonatale benigna  Altre forme di colestasi intraepatica  Colestasi secondaria a nutrizione parenterale Colestasi secondaria a deficit di cortisolo Colestasi associata a emangiomatosi epatica Colestasi associata a insufficienza surrenalica Colestasi post-emolitica Colestasi criptogenica
VIE BILIARI EXTRAEPATICHE	Litiasi del coledoco Perforazione spontanea Stenosi congenita Dilatazione congenita delle vie biliari (cisti del coledoco)

Tabella I

propriamente detti), dagli itteri associati a insufficienza epatocellulare acuta, abitualmente rivelatori nel neonato/lattante di un errore congenito del metabolismo (galattosemia, tirosinemia ereditaria) o di una infezione virale (Echovirus 9).

#### Diagnosi eziologica

Di fronte a un ittero colestatico (diastick urinario positivo), occorre rapidamente escludere una FC (test del sudore), un deficit di alfa-1-antitripsina (basta un protidogramma), un'infezione urinaria, e una rara forma di colestasi familiare, la malattia di Biehler (bilirubina diretta alta, gamma-GT normali); praticare comunque un'ecografia epatica; poi, senza indugio, ricorrere alla biopsia epatica e, se il sospetto di atresia delle vie biliari permane, effettuare una contrastografia epatobiliare percutanea o laparotomica.

Ogni ittero che si protrae oltre le 2 settimane di vita è un ittero patologico e necessita di una diagnosi appropriata. Le principali cause di colestasi neonatale sono illustrate nella *Tabella I*. Ogni ittero colestatico deve essere rapidamente preso in carico presso un centro specializzato: la sua diagnosi necessita di un esame clinico accurato e di qualche semplice accertamento di laboratorio e d'immagine che richiedono un periodo di osservazione limitato. Il rischio di trascurare una diagnosi di atresia biliare, in cui il successo dell'intervento chirurgico dipende principalmente dalla precocità dell'intervento, deve essere sempre tenuto presente (*Tabella II*).

Una decolorazione completa (feci bianche) e persistente delle feci deve far sospettare un'atresia biliare, anche se alcune forme severe di colestasi intraepatica associate a deficit di  $\alpha$ -1-antitripsina, a sindrome di Alagille, a fibrosi cistica e a colangite sclerosante, possono egualmente associarsi a una colestasi transitoriamente completa. Ogni neonato con una decolorazione completa delle feci deve essere considerato portatore di una atresia biliare fino a prova contraria: la precocità della decolorazione delle feci (meconio bianco) è un importante indice a favore di una atresia biliare.

Le feci vanno osservate con cura, ed eventualmente ottenute "a fresco" con

un'esplorazione rettale (*Figura 2*). Una alimentazione diversa dal latte materno o da una formula adattata (ad esempio una formula a base di un idrolisato di proteine del latte vaccino) può determinare fenomeni ossidativi che possono modificare il colore delle feci. Una de-

colorazione transitoria delle feci evoca piuttosto una colestasi intraepatica, anche se nel 15% delle atresie biliari questa decolorazione completa avviene in maniera tardiva.

Un'epatomegalia che sia precocemente importante sia per dimensioni

#### ELEMENTI CHE PERMETTONO DI ORIENTARE LA DIAGNOSI EZIOLOGICA DI UNA COLESTASI

Se.....	Sospettare
<b>ANAMNESI</b>	
Basso peso alla nascita	Fetopatia, S. di Alagille, Colestasi benigna
Consanguineità nei genitori	Malattie autosomiche recessive
Ipoglicemia neonatale severa	Deficit di cortisolo, Citopatia mitocondriale
Intervallo libero tra nascita e ittero	Litiasi del coledoco
<b>ESAME CLINICO</b>	
Decolorazione completa e persistente delle feci	Atresia biliare
Epatomegalia marcata di consistenza aumentata/dura	Atresia biliare
Situs inversus	Atresia biliare
Cardiopatia congenita	Atresia biliare, S. di Alagille, Fetopatia
Facies particolare	S. di Alagille, M. perossisomiali
Splenomegalia marcata	M. di Niemann-Pick, Fetopatie, M. di Gaucher
Ipotonia severa	M. perossisomiali, Citopatie mitocondriali
Febbre	Infezione urinaria, Litiasi, Perforazione
Ascite biliare	Perforazione delle vie biliari
Assenza persistente di prurito	Errore congenito della sintesi degli acidi biliari
Micropene	Insufficienza dell'ipofisi anteriore
Anasarca	Fetopatie
Tosse persistente	Fibrosi cistica
<b>LABORATORIO</b>	
Ipocolesterolemia	Fibrosi cistica
Assenza di picco di $\alpha$ -1-globuline	Deficit di $\alpha$ -1-antitripsina
gGT persistentemente normali	Colestasi familiare progressiva
Acidi biliari nel range di normalità	Errore congenito della sintesi degli acidi biliari
Rapporto lattato/piruvato < 20	Citopatie mitocondriali
<b>TECNICHE DI IMMAGINE</b>	
<i>Radiologia convenzionale</i>	
Calcificazioni peritoneali	Fibrosi cistica
Bolla gastrica a destra (situs inversus)	Atresia biliare
Bande chiare metafisarie	Fetopatia
Polmonite interstiziale	M. di Niemann-Pick tipo II, Fetopatia
<i>Ecografia</i>	
Dilatazione delle vie biliari	Litiasi biliare, Perforazione, Atresia biliare con cisti dell'ilo
Polisplenia	Atresia biliare
<b>ESAME OCULISTICO</b>	
Embriotoxon	S. di Alagille
Cataratta	Rosolia congenita
<i>Esame del fondo oculare</i>	
Corioretinite	Fetopatia, S. di Alagille
Retinite pigmentosa	Malattie perossisomiali
Displasia setto-ottica	Insufficienza dell'ipofisi anteriore

Tabella II

che per consistenza deve orientare verso un'atresia biliare.

Gli *esami di laboratorio* sono di scarsa utilità diagnostica in corso di colestasi neonatale, se non per escludere alcune particolari forme di colestasi intraepatica: ad esempio elettroforesi delle proteine nel sospetto di un deficit di  $\alpha$ -1-antitripsina (Figura 3) oppure test del sudore nel sospetto di una fibrosi cistica. A differenza di quanto ragionevolmente atteso, i livelli di bilirubina totale non sono particolarmente elevati in caso di atresia biliare ed abitualmente non superano i 6-7 mg/dl. Il riscontro di valori (costantemente) normali dell'attività sierica dell'enzima  $\gamma$ -glutamyltransferasi ( $\gamma$ GT) identificano un gruppo di pazienti con una colestasi familiare progressiva<sup>4</sup>.

Nei rari casi in cui una colestasi intraepatica complichino un'infezione urinaria da *E. coli*, un esame chimico e batteriologico delle urine sarà di rilevante utilità diagnostica.

Le indagini sierologiche alla ricerca di argomenti a favore di una natura infettiva di una colestasi (TORCH) sono un presidio diagnostico di uso universale. Per quanto concerne tuttavia il citomegalovirus va segnalato che solo una sierologia IgM precoce (nelle prime settimane di vita), concordante con quella materna, è un indice a favore di una fetopatia da CMV. È infatti frequente che una contaminazione post-natale provochi la comparsa di IgM specifiche, evidenziabili nei primi mesi di vita, senza che questa contaminazione abbia alcun legame con la natura della colestasi<sup>6</sup>.

L'*ecografia epatobiliare* è una tecnica di immagine costantemente richiesta in corso di colestasi neonatale.

La sua utilità è però limitata e talora può anche risultare più ingannevole che utile<sup>5</sup>. Infatti:

- nei primi mesi di vita, il coledoco non è visibile con le comuni sonde ecografiche, così l'immagine di una via biliare principale di calibro normale corrisponderà assai più verosimilmente all'arteria epatica che può essere facilmente visibile all'ilo epatico che non al coledoco;
- la "non visualizzazione" della colecisti con gli ultrasuoni, anche dopo adeguato digiuno (almeno 6 ore), è compatibile con la diagnosi di atresia biliare ma non è patognomonica di questa condizione, in quanto la colecisti può non essere egualmente visualizzabile nel

corso di alcune forme severe di colestasi intraepatica come la sindrome di Alagille o il deficit di  $\alpha$ -1-antitripsina;

- una colecisti visibile con gli ultrasuoni non esclude in alcun modo la diagnosi di atresia biliare. Esistono, infatti, alcune forme di atresia biliare che interessano primitivamente i due dotti epatici principali e l'epatico comune e che risparmiano colecisti e coledoco distale. In questi casi la malattia è prognosticamente assimilabile a una atresia biliare "comune", ma la presenza di una colecisti visibile agli ultrasuoni (anche se di dimensioni ridotte) è abitualmente causa di ritardo diagnostico con gli inevitabili mediocri risultati dell'intervento chirurgico.

L'ecografia epatobiliare sarà utile invece nei rari casi di ostacolo meccanico con dilatazione delle vie biliari (ad esempio litiasi del coledoco) nel caso di angioma epatico o quando identifica quegli elementi che sono caratteristicamente associati all'atresia biliare quali la polisplenia o l'immagine ipoecogena dell'ilo epatico.

La *scintigrafia epatobiliare* con traccianti radioisotopici è un esame costoso, altamente sensibile, ma scarsamente specifico per la diagnosi differenziale tra colestasi intra ed extraepatica, ed è quindi di interesse diagnostico limitato.

Nel caso in cui la natura della colestasi non sia immediatamente evidente, se si dispone della consulenza di un patologo con specifica competenza nella patologia epatobiliare del bambino, è utile eseguire una biopsia epatica percutanea.

I principali elementi da ricercare sulla biopsia saranno:

- la presenza di segni indiretti di un ostacolo sulle vie biliari (fibrosi portale precoce, proliferazione dutturale, trombi biliari nelle vie biliari interlobulari) (Figura 4);
- elementi a favore di una "paucità" dutturale (assenza di via biliare interlobulare nella maggioranza degli spazi portali visibili);
- elementi specifici delle differenti forme di colestasi (depositi PAS-positivi periportalari nel deficit di  $\alpha$ -1-antitripsina, cellule di accumulo nella m. di Niemann-Pick di tipo II). La presenza di una diffusa trasformazione gigantocellulare nella biopsia è un reperto aspecifico e quindi di nessuna utilità pratica;
- se sono presenti dei segni di ostacolo alla biopsia, la tappa successiva comporterà l'opacificazione delle vie biliari

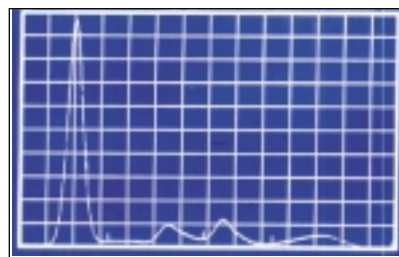


Figura 3. Elettroforesi delle sieroproteine. Si noti l'assenza del picco di  $\alpha$ -1-globuline tipica del paziente con deficit di  $\alpha$ -1-antitripsina (fenotipo PIZ).

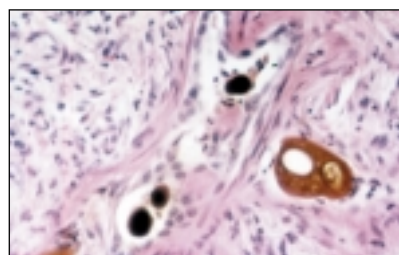


Figura 4. Biopsia epatica (ematossilina-eosina). Presenza di trombi biliari nel lume delle strutture biliari, fortemente suggestivi di una ostruzione delle vie biliari extraepatiche.

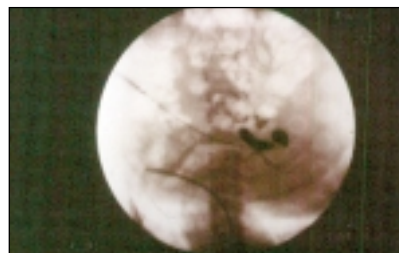


Figura 5. Colangiografia percutanea. Ostruzione del coledoco con dilatazione marcata della via biliare principale in un neonato con coledocolitiasi ostruttiva.

(Figura 5). Questa può essere ottenuta, in centri altamente specializzati, per via percutanea, transcolecistica o per via retrograda. Nel caso non si disponga di questa tecnologia, è opportuno inviare il paziente a un chirurgo esperto nell'intervento di Kasai, che effettuerà una mini-laparotomia con opacificazione delle vie biliari. L'assenza di segni di ostacolo alla biopsia non elimina l'ipotesi di una atresia biliare: il paziente deve continuare ad essere sorvegliato, con l'obiettivo di verificare la ripresa spontanea della ricolorazione delle feci entro una settimana. L'assenza della ricolorazione delle feci deve far ipotizzare una nuova biopsia o comunque una valutazione colangiografica.

TRATTAMENTO

La somministrazione parenterale di vitamina K è il primo e più urgente intervento in un neonato con ittero colestatico. Se c'è un'atresia delle vie biliari, l'intervento di Kasai va fatto entro le prime 6 settimane. Al di fuori di questa condizione, le cause di colestasi sono numerose, spesso curabili.

- Il primo atto medico di fronte a un neonato con una sindrome colestatica deve essere la somministrazione parenterale di 10 mg di vitamina K1 allo scopo di prevenire eventuali gravi complicanze emorragiche da deficit del complesso protrombinico.
- In caso di atresia biliare il neonato dovrà essere sottoposto al più presto e comunque entro 45 giorni a una epatoportoenterostomia secondo Kasai. Questo intervento permetterà a una percentuale di pazienti vicina all'80% di limitare la progressione della malattia e di avere una sopravvivenza normale senza ittero clinicamente evidente fino al completamento della pubertà, rinviando di almeno una ventina d'anni, e probabilmente, per un gruppo di questi pazienti, "sine die", il momento del trapianto di fegato.
- Una dilatazione delle vie biliari all'ecografia deve far sospettare un'ostruzione

meccanica (che a questa età è prevalentemente litiasica) del coledoco. In caso di persistenza della colestasi ostruttiva dovrà essere eseguita una colangiografia percutanea che potrà confermare il sospetto di litiasi del coledoco.

- In alcuni casi di colestasi intraepatica sarà possibile una specifica terapia medica (pielonefrite, insufficienza surrenalica, sifilide congenita).
- Alcune forme di colestasi intraepatiche rispondono favorevolmente a dosi elevate di acido ursodesossilico.
- Ogni paziente con colestasi persistente avrà bisogno di un'assistenza nutrizionale che non sarà limitata alla somministrazione parenterale di vitamine liposolubili, ma riguarderà l'incremento dell'apporto calorico, la prescrizione di trigliceridi a media catena e si spingerà fino all'uso di tecniche di nutrizione "speciale" (nutrizione enterale a flusso costante) in caso di crescita insoddisfacente.
- Per quei pazienti in cui la malattia responsabile della colestasi comporta un danno epatico irreversibile non suscettibile di terapia medica e la potenziale insorgenza in tempi brevi di un'insufficienza epatocellulare deve essere immediatamente discussa l'indicazione a un trapianto di fegato.

Le famiglie dei pazienti affetti da un errore congenito del metabolismo per cui esiste la possibilità di una diagnosi prenatale, devono essere informate e

orientate verso una eventuale diagnosi prenatale.

CONCLUSIONI

È essenziale riconoscere rapidamente la natura colestatica di un ittero del neonato e precisarne la causa entro un mese di vita.

L'identificazione precoce di un'atresia biliare permette un intervento correttivo entro le prime 6 settimane di vita. Sfortunatamente l'esperienza dimostra come questa diagnosi venga assai di frequente effettuata con colpevole ritardo.

Alcuni errori comuni, dalle conseguenze potenzialmente gravi, sono possibili ai vari stadi dell'indagine diagnostica e meritano di essere segnalati per evitare che si riproducano (Tabella III)<sup>7</sup>.

Bibliografia

1. Jacquemin E: Développement et physiopathologie de la sécrétion biliaire. *Arch Fr Pédiatr* 49, 741-8, 1992.
2. Dick MC, Mowat AP: Hepatitis syndrome in infancy. An epidemiological study with 10 years follow-up. *Arch Dis Child* 60, 512-16, 1985.
3. Mieli-Vergani G, Howard ER, Portman B, Mowat AP: Late referral for biliary atresia. Missed opportunities for effective surgery. *Lancet* i, 412-3, 1989.
4. Maggiore G, Bernard O, Ryely CA, Hadchouel M, Lemonnier A, Alagille D: Normal  $\gamma$ -glutamyl-transpeptidase activity identifies groups of infants with idiopathic cholestasis with poor prognosis. *J Pediatr* 111, 251-3, 1987.
5. Alagille D: Cholestasis in the first three months of life. *Sem Liver Dis* 6, 471-85, 1979.
6. Bernard O: Diagnostic des cholestases du nouveau-né. *Progrès en Hépatogastroentérologie*. Paris: Doin Editeurs, 1996, 281-8.
7. Bernard O: Plaidoyer pour le diagnostic précoce de l'atresie des voies biliaires. Douze erreurs à ne pas commettre. *Arch Pédiatr* 2, 937-9, 1995.

ALCUNI ERRORI DA NON COMMITTERE DI FRONTE A UN ITTERO NEONATALE

- Eccedere nella diagnosi di ittero da latte materno, trascurando una modesta decolorazione delle feci e una iniziale ipercromia delle urine.
- Essere rassicurato da una crescita normale in un neonato colestatico.  
*La crescita di un bambino con atresia biliare è quasi costantemente normale nelle prime settimane.*
- Considerare la riduzione della bilirubinemia come un argomento a sfavore della diagnosi di atresia biliare.  
*In corso di atresia biliare la bilirubinemia all'inizio non è particolarmente elevata (5-7 mg/dl), non correla con l'entità della colestasi e può anche transitoriamente ridursi nelle prime 6 settimane di vita.*
- Eccedere nella diagnosi di "epatite neonatale".  
*Questa entità non esiste al di fuori delle fetopatie di natura infettiva e delle epatiti neonatali eziologicamente correlate con una infezione da virus epatotropi.*
- Attribuire significato diagnostico a una sierologia per CMV con presenza di IgM specifiche e viruria.  
*La sierologia è diagnostica di fetopatia da CMV solo se particolarmente precoce (nella prima settimana di vita) e comunque concordante la presenza di segni di infezione nella madre. Una contaminazione post-natale da CMV in ambiente ospedaliero è frequente, produce una risposta IgM specifica senza che questo evento sia correlabile con la colestasi.*

Tabella III

